XTART
FP SALUD

UF8

Anatomía, fisiología y patologías de los órganos de la visión, la audición y el equilibrio

Anatomía por la imagen

ÍNDICE

Mapa conceptual 03

1. Órgano de la visión 04

1.1. Anatomía y fisiología del ojo.....04

1.2. Patologías del órgano de la visión 08

2. Identificación del contenido orbitario en imágenes médicas.....10

3. Órgano de la audición y el equilibrio 14

3.1. El funcionamiento de la audición y el equilibrio.....17

A. ¿Cómo oímos? 17

B. ¿Cómo percibimos el equilibrio?.....17

3.2. Patología de los órganos de la audición.....17

4. Análisis de las estructuras del oído medio e interno en imágenes tomográficas 21

Mapa conceptual

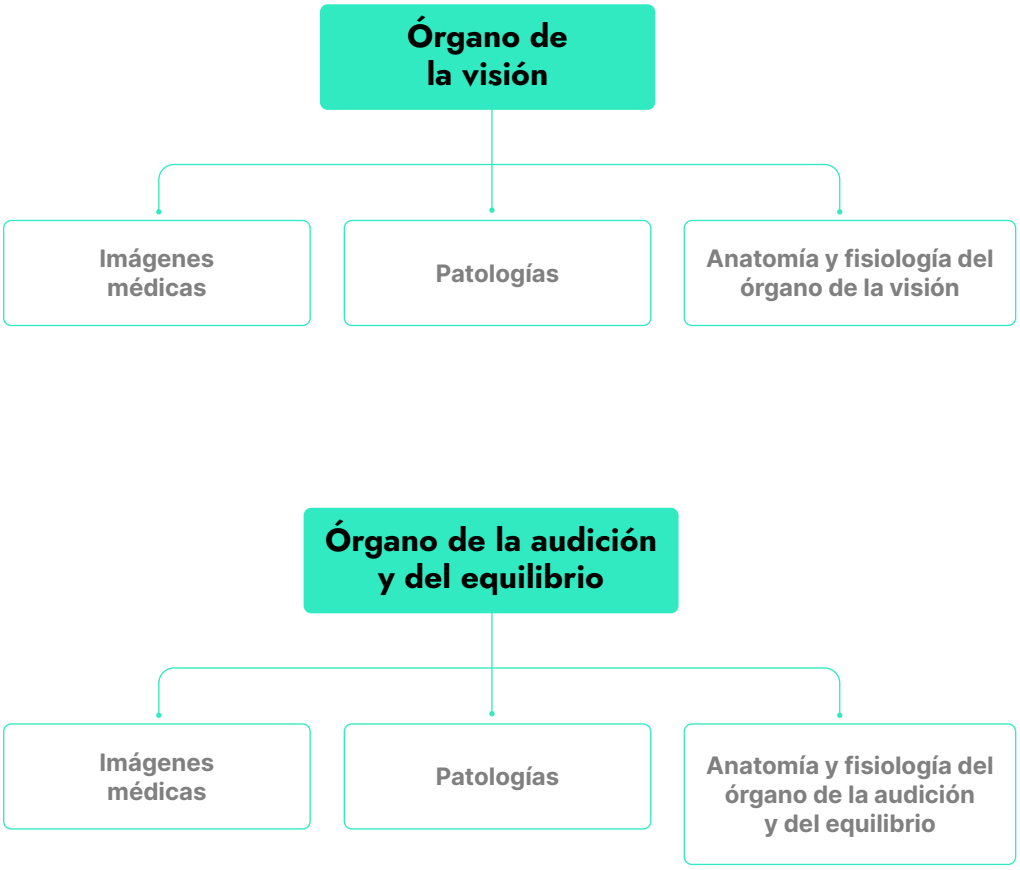

01 Órgano de la visión

El órgano de la visión es el **ojo.** Este es un órgano par que se encuentra alojado a ambos lados de la parte frontal de la cabeza, en sendos espacios con forma de cueva, cuyas paredes son huesos de la cara y del cráneo, denominados **órbitas oculares.**
Dicho órgano está especializado en captar estímulos luminosos y llevarlos a través del **nervio óptico** o segundo par craneal hasta la **corteza visual,** que se encuentra en el lóbulo occipital de la corteza cerebral, donde la información visual será procesada.

1.1. Anatomía y fisiología del ojo

El ojo está constituido por varios tejidos, células especializadas y líquidos con diversas funciones.
Se encuentra siempre protegido por tejido epitelial y muscular, párpados, cejas y pestañas, que impiden que entren partículas extrañas en él o se queme por la radiación solar. Las glándulas lagrimales, también en la órbita, bajo los párpados, secretan la lágrima, un líquido que contiene una concentración de sales, similar a la del plasma sanguíneo, y una serie de proteínas y enzimas, cuya función es hidratar, lavar y proteger la capa externa del ojo.

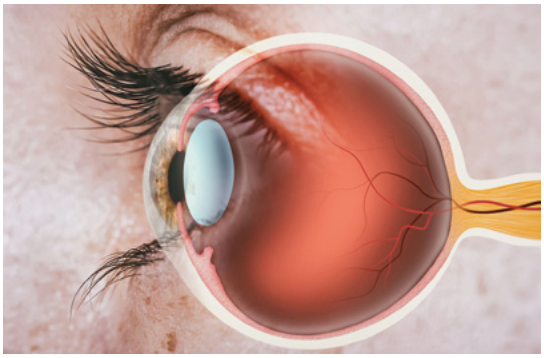

Fig. 1. Estructura del ojo en vista lateral.

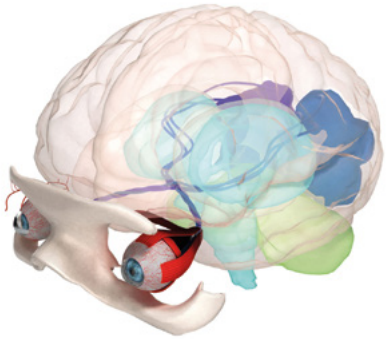

Fig. 2. Representación de las órbitas oculares, los ojos, los músculos que los mueven y el nervio óptico que parte de cada ojo, se cruza en el quiasma óptico y llega a los centros de la visión de los lóbulos occipitales.

El ojo es un órgano esférico constituido por una serie de capas o tejidos concéntricos que dejan un espacio hueco en su interior originando algo parecido a una cámara oscura.

	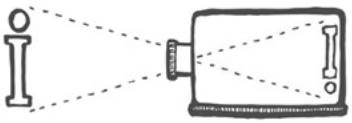	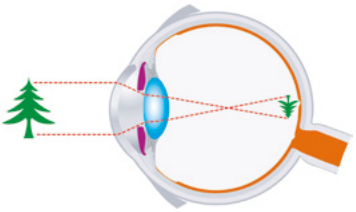
Antigua cámara de hacer fotos, basada en una propiedad óptica de la luz según la cual al pasar a través de una lente es capaz de proyectar una imagen invertida del objeto enfocado.	Esquema de una cámara oscura. Es lo mismo que ocurre en una cámara fotográfica analógica y en nuestro ojo.	Esquema de la proyección de una imagen en la pared interna de nuestro ojo.

Tabla 1. Comparativa de la proyección en el ojo y en una cámara oscura.

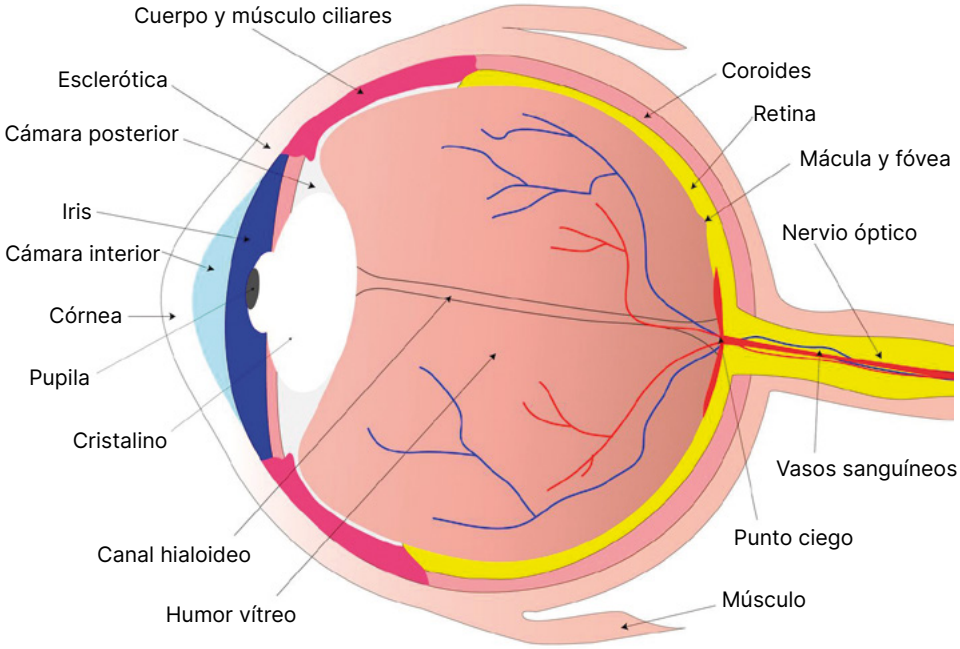

ESCLERÓTICA	Es la parte blanca del ojo, compuesta de colágeno; es donde se encuentran los músculos que mueven el globo ocular y que regulan el paso de la luz.
CÓRNEA	Se corresponde con la parte delantera de la esclerótica. Es un tejido transparente y avascular, constituido por cinco capas (epitelio, membrana de Bowman, estroma, membrana de Descemet y endotelio). Protege el contenido intraocular y es la responsable del 80 % de la refracción de la luz (desvía su trayectoria).

COROIDES	Membrana oscura localizada entre la esclerótica y la retina. Contiene numerosos vasos sanguíneos que nutren a la retina.
CUERPO CILIAR	Tejido muscular que forma un círculo en torno al cristalino, encargado de cambiar la forma del cristalino y el tamaño de la pupila cuando enfocamos la vista. También es el responsable de secretar el humor acuoso en la parte anterior del ojo.
PUPILA	Es el orificio del iris por donde entra la luz. Es el punto negro que se dilata y contrae para permitir el paso de mayor cantidad de luz o menos.
IRIS	Parte coloreada del ojo, alrededor de la pupila, que permite que esta se dilate. Su color se debe a la melanina de las células que lo forman (melanocitos).
CRISTALINO	Es la lente natural de nuestro ojo. Su forma se hace más cóncava o más convexa para enfocar y ver con nitidez la imagen. Catarata: el cristalino pierde elasticidad y se vuelve opaco.
HUMOR ACUOSO	Líquido transparente que hay entre la córnea y el cristalino. Ejerce presión sobre la córnea y así mantiene su convexidad.
RETINA	Es la capa de tejido interno especializado. Está formada por las células fotorreceptoras: los conos (visión fina, color) y los bastones (visión nocturna, periférica). La **fóvea (o mácula lútea)** es la parte de la retina en la que se concentran los conos, donde llega el haz de luz. Degeneración macular: pérdida de conos, empeorando la capacidad de distinguir los colores y afinar la imagen; los colores se ven borrosos y sin brillo.
HUMOR VÍTREO	Líquido gelatinoso contenido en el globo ocular que mantiene la forma redondeada entre el cristalino y la retina. La tensión del ojo depende del equilibrio entre la presión en el interior del globo y la cámara anterior, donde se encuentra el humor acuoso.
NERVIO ÓPTICO	Conectado a la parte posterior del ojo, es el encargado de enviar las señales lumínicas al cerebro, donde serán procesadas por el hipotálamo, la corteza visual y el lóbulo occipital. Glaucoma: daño del nervio óptico debido al aumento de presión del líquido dentro del ojo.

Tabla 2. Estructuras y componentes del ojo.

Este órgano está especializado en detectar los estímulos luminosos, o sea, las ondas electromagnéticas de la luz, distinguiendo entre dos características de la misma: la intensidad y la longitud de onda (colores). Cuando la luz pasa a través de la pupila y atraviesa la córnea y el cristalino, se forma una imagen invertida y real en la retina, debido a las distintas densidades que atraviesa. La zona de la retina donde se proyecta la imagen está tapizada por una serie de células fotorreceptoras, especializadas en captar la luz y transmitir esta información en forma de impulso eléctrico a través del nervio óptico hasta la corteza cerebral, donde se hará una interpretación de la imagen.

Estas células se concentran en un espacio muy pequeño de la retina, la denomina mácula o fóvea. En los humanos son dos tipos celulares, diferenciados por su sensibilidad a las diferentes intensidades de luz, la afinidad visual generada y su abundancia.



Fig. 3. Conexión nerviosa desde el ojo hasta el lóbulo occipital, donde se interpreta la información captada de la luz.

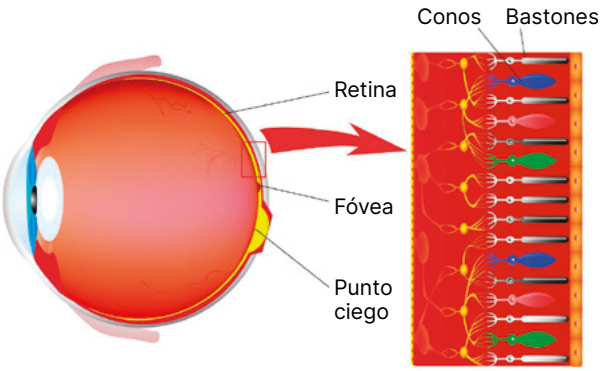

Fig. 4. Esquema de los fotorreceptores de la retina.

	SENSIBILIDAD A LA LUZ	AGUDEZA VISUAL	FORMA Y ABUNDANCIA
BASTONES	**Alta sensibilidad** Detectan la luz de baja intensidad. No discriminan longitudes de ondas, por tanto, no detectan colores.	**Baja** Dan información «borrosa, poco fina».	Forma cilíndrica. Muy abundantes. Más de 90 millones de células.
CONOS	**Baja sensibilidad** Solo detectan la luz de alta intensidad. Detectan diferentes longitudes de onda, así que son los responsables de que veamos los colores.	**Alta** Son los responsables de la visión fina, nítida.	Forma de cono. Poco abundantes. Casi 5 millones de células.

Esquema 1. Tipos de células que componen el ojo.

IMPORTANTE

El iris tiene la capacidad de abrirse o cerrarse para dejar pasar más luz o menos a través de la pupila. Si estamos en un espacio muy iluminado, nuestra pupila se verá pequeña. Sin embargo, si estamos en un lugar con poca luz, nuestra pupila se dilatará para dejar pasar más luz al fondo de la retina para que las células fotorreceptoras capten la mayor información posible.

1.2. Patologías del órgano de la visión

El órgano de la visión es susceptible a sufrir diversos tipos de patologías, cuyo origen puede ser infeccioso, traumático, genético o debido al simple envejecimiento de los tejidos que lo rodean. Del mismo modo, los tejidos afectados también serán variables. El resultado de estas patologías puede afectar en mayor o menor medida a la calidad de nuestra visión, hasta el punto de provocar su pérdida completa.

Las patologías más comunes y menos severas son las que afectan a la forma del ojo, provocando que la refracción de la luz no se produzca en la mácula, sino en una zona anterior o posterior de la retina, generando una visión deficiente de los objetos que enfocamos. Estas deficiencias se corrigen utilizando lentes artificiales que suplementan y corrigen la imagen proyectada por el cristalino. Otras veces, es el propio cristalino el responsable de la visión deficiente, debido a que pierde transparencia y las imágenes se ven nubladas.

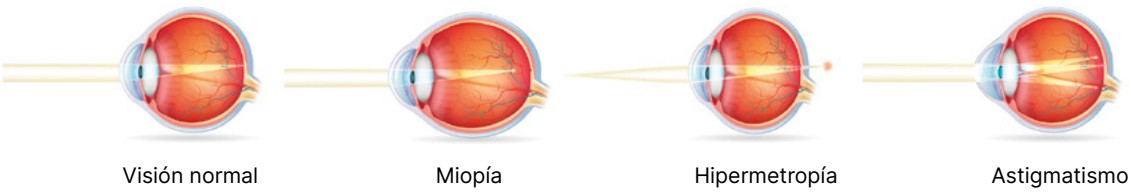

Fig. 5. Dibujo que muestra cómo las diferentes formas del globo ocular provocan que la refracción de la luz no se produzca en la mácula, generando una visión deficiente.

Otras patologías derivan de un aumento en la presión intraocular (común a partir de los 60 años), determinada por el humor vítreo, que puede desembocar en un glaucoma: una enfermedad que afecta al nervio óptico. En otras ocasiones este nervio puede verse dañado por un traumatismo o por una isquemia (falta de riego sanguíneo). Este tipo de patologías pueden provocar la ceguera irreversible total del ojo.

El desprendimiento de la retina es otra patología que si no se trata a tiempo puede provocar la pérdida total de la vista. Este se debe a un desgarro o lesión en la retina, o bien está causada por el envejecimiento o una miopía, que genera la rotura de la misma y que el humor vítreo fluya a través de ella, provocando que la retina se separe de la coroides.

En otras ocasiones una deficiencia en los músculos que mueven el ojo (seis en total) provoca que la persona no pueda enfocar bien, normalmente porque los músculos de ambos ojos no trabajan al unísono, provocando lo que se conoce como estrabismo, que, aunque incómodo, no llega a ser incapacitante.

Aunque los oftalmólogos utilizan aparatos muy especializados para detectar las posibles patologías del ojo, algunas solo pueden verse en imágenes tomadas mediante resonancia magnética o tomografías. Cualquier afección en el ojo o en las estructuras que lo acompañan se verá en las imágenes médicas como una variación en el color, la forma o el tamaño. Al ser el ojo un órgano par, solo bastará comparar la imagen del ojo sano con la del patológico para sacar conclusiones.

IMPORTANTE

Puedes observar imágenes diagnósticas de diversas patologías oculares en los enlaces web que encontrarás al final de la unidad.

VÍDEOLAB

Para consultar el siguiente vídeo sobre la visión humana, escanea el código QR o pulsa aquí.

1 CASO PRÁCTICO



UNA TABLA DESORDENADA

María es una estudiante de oftalmología y, en su primer día de clase, le piden escribir en una tabla los nombres de las estructuras oculares identificadas con números del 1 al 10 en el dibujo. A continuación, se muestra el resultado del trabajo de María. ¿Crees que está bien? Si ves algún fallo, corrígelo.

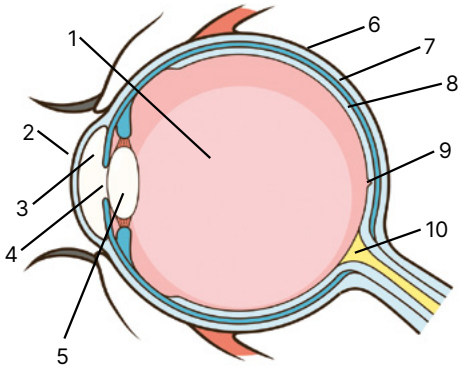

1	Córnea
2	Esclerótica
3	Cristalino
4	Iris
5	Fóvea
6	Coroides
7	Humor vítreo
8	Retina
9	Pupila
10	Nervio óptico

SOLUCIÓN

María no ha estado muy acertada en su primer día, solo ha localizado correctamente la retina y el nervio óptico. Las otras ocho estructuras representadas en el dibujo son:

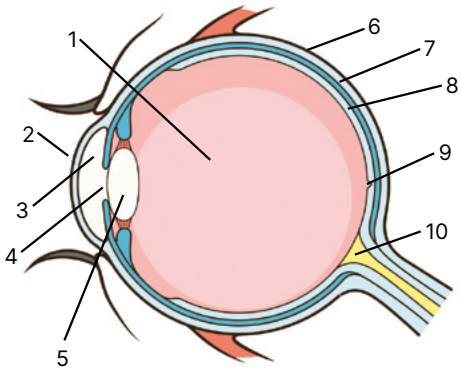

1	Humor vítreo
2	Córnea
3	Iris
4	Pupila
5	Cristalino
6	Esclerótica
7	Coroides
8	Fóvea
9	Pupila
10	Nervio óptico

02 Identificación del contenido orbitario en imágenes médicas

Vamos a observar, a través de diferentes imágenes médicas, el contenido de la cavidad orbitaria: ojo y estructuras anejas.

IMPORTANTE

La cavidad orbitaria es el espacio en el que se aloja el ojo, el nervio óptico, los músculos oculares, las glándulas lagrimales y la grasa orbitaria.

Las imágenes médicas que más habitualmente se utilizan para estudiar las estructuras internas de la cavidad orbitaria son las **resonancias magnéticas y las tomografías computarizadas,** en corte sagital y axial.

A continuación, se muestran algunas imágenes en las que se identifican los diferentes tejidos y componentes del interior de la órbita.

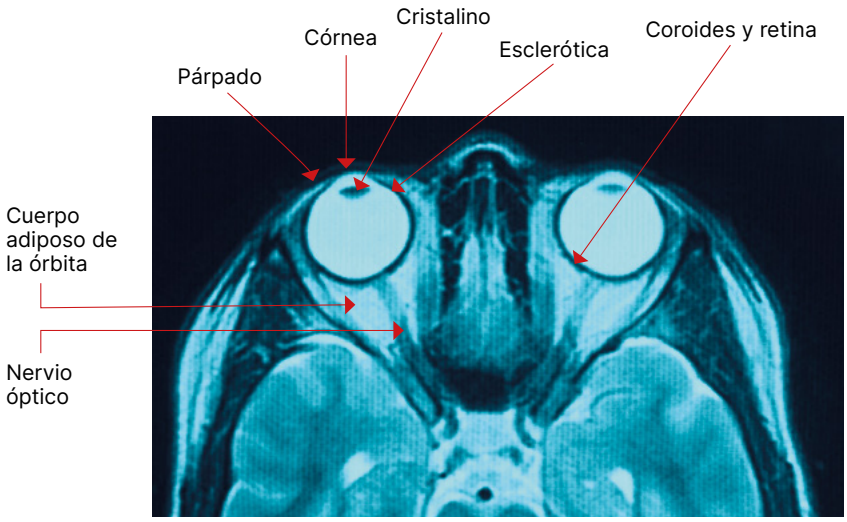

Fig. 6. Resonancia magnética del cerebro de una joven en la que se identifican los diferentes tejidos del ojo.

La resonancia magnética nos permite diferenciar los tejidos blandos, por eso es la técnica de elección para el diagnóstico de patologías en las estructuras internas y posteriores del ojo. La potenciación en T2 muestra las sustancias con alto contenido en agua, brillantes, por ese motivo se ve con tanta intensidad el humor vítreo y acuoso del ojo en la imagen.

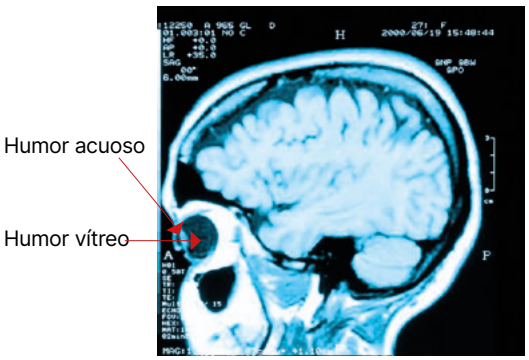

Fig. 7. Resonancia magnética sagital del cerebro en la que se pueden distinguir las dos cámaras del ojo que contienen sus respectivos humores.

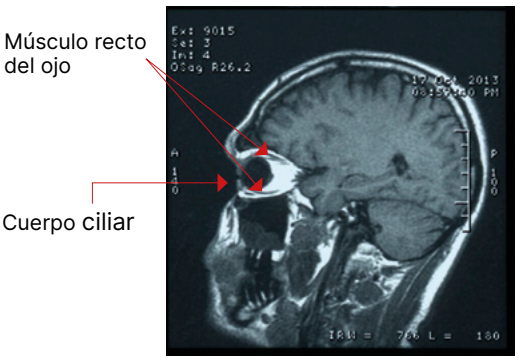

Fig. 8. Resonancia magnética sagital del cerebro en la que se aprecian los músculos encargados del movimiento del globo ocular y del cristalino.

Cuando la imagen está en potencia T1, los líquidos se ven oscuros, mientras que los tejidos más densos, como las grasas, se ven más brillantes. En las Figuras 7 y 8 se aprecian el líquido interno del globo ocular, el humor vítreo y el humor acuoso en tonos oscuros.

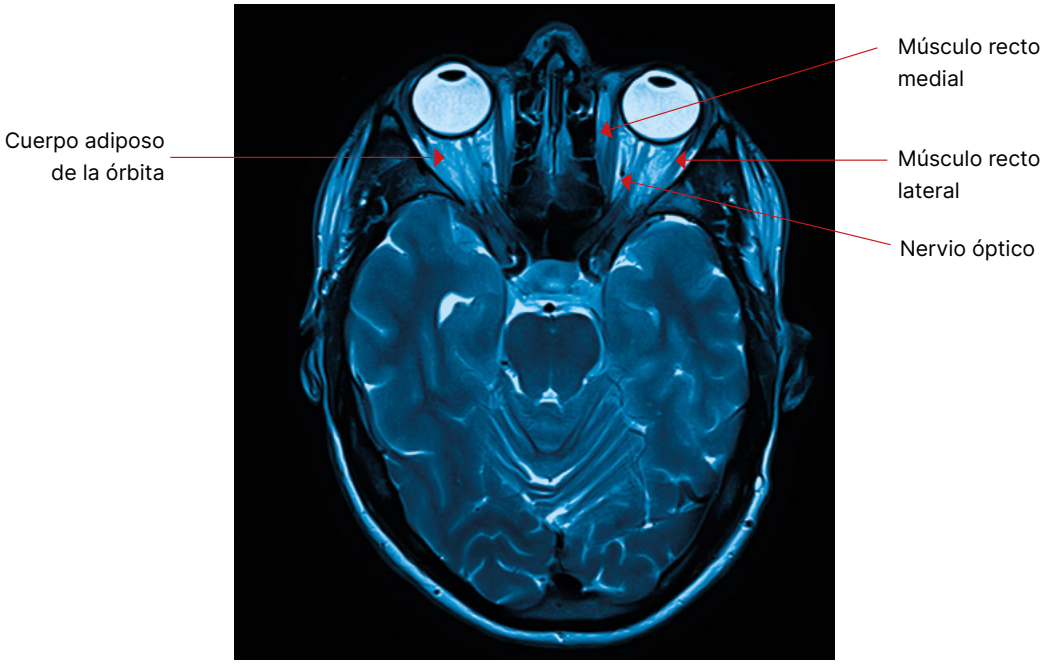

Fig. 9. Resonancia magnética axial del cerebro en la que se observan los músculos y el tejido adiposo que envuelve al nervio óptico.

Las imágenes ponderadas en T1 permiten ver la anotomía normal del tejido blando y la grasa, y sirven para confirmar la presencia de grasa en una masa, por ejemplo. En cambio, las imágenes ponderadas en T2 sirven para localizar la presencia de inflamaciones y traumatismos, pues detectan bien el líquido.

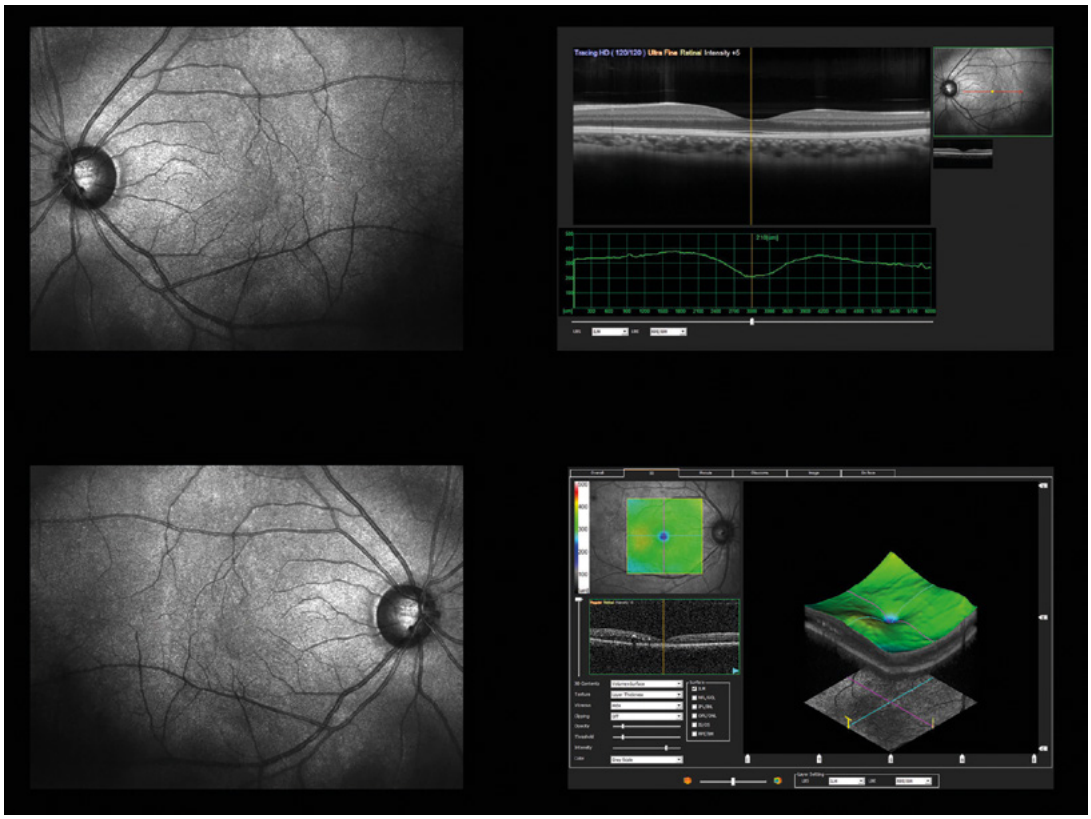

Fig.10. Medición de tomografía de coherencia óptica: escaneo de la mácula, las capas y el grosor de la retina.

2 CASO PRÁCTICO

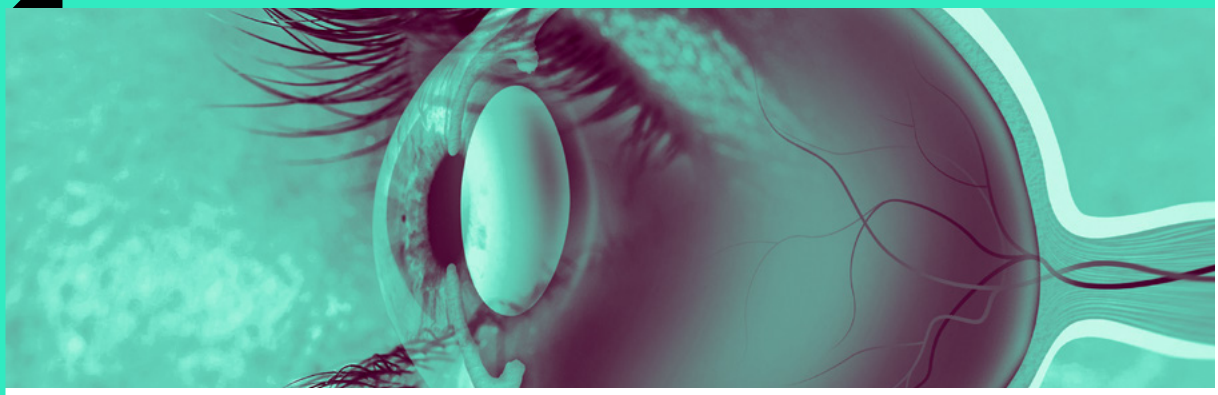

RESONANCIA DEL NERVIO ÓPTICO

Al servicio de imágenes para el diagnóstico del hospital universitario ha llegado un paciente al que han prescrito una resonancia craneal en la que se observe el nervio óptico del ojo derecho. El técnico de imagen realiza una secuencia de imágenes de la cabeza del paciente, obteniendo distintos planos y cortes de la misma. En dicho servicio se encuentran haciendo prácticas jóvenes estudiantes del ciclo superior de imagen. Uno de ellos pregunta al técnico cuál de las imágenes debería seleccionar para enviar a la especialista que solicitó la resonancia. ¿Cuál sería tu respuesta?

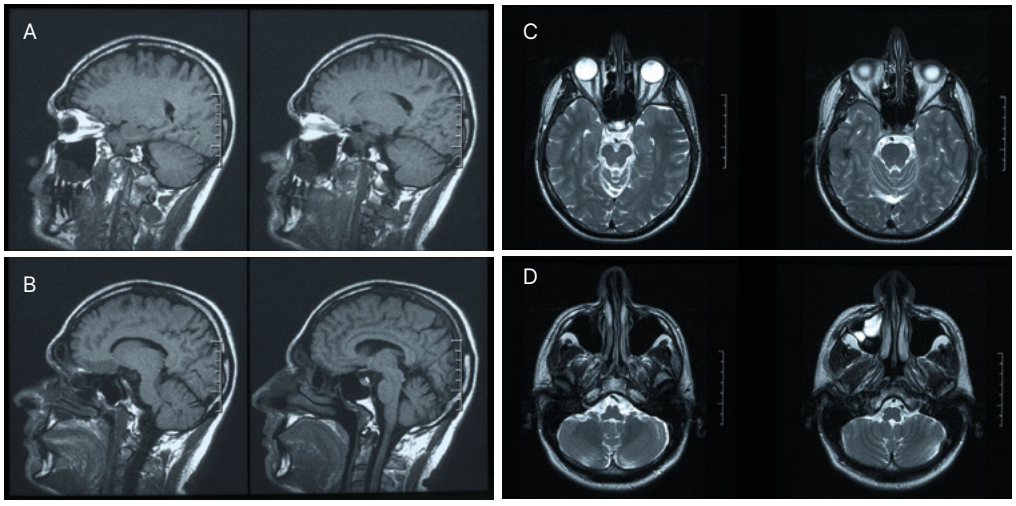

SOLUCIÓN

Teniendo en cuenta que la especialista que solicita la resonancia quiere ver alguna patología localizada en el nervio óptico, las imágenes que el técnico debería enviar son aquellas en las que este nervio puede verse, o sea, la **A** y la **C**. Sin embargo, si analizamos las imágenes más detenidamente, podemos ver algo extraño, asimétrico, que brilla en la imagen derecha de la secuencia **D.** En radiología axial de órganos pares, comparar la simetría entre ambos proporciona bastante información, por lo que esa imagen en concreto también es interesante.

03 Órgano de la audición y el equilibrio

El oído es un órgano doble, es decir, que tenemos uno a cada lado de la cabeza, concretamente se encuentra en los huesos temporales del cráneo. Cada uno de ellos presenta una zona externa, visible y palpable, y una interna, que se adentra en el conducto que atraviesa el temporal.

El oído se divide en tres partes, diferenciadas por las estructuras que albergan y la función que desempeñan:

- Oído externo.
- Oído medio.
- Oído interno.

Desde fuera hacia dentro se definen:

- **Oreja o pabellón auditivo:** es una estructura cartilaginosa cubierta de pliegues, que funciona como antena, capturando y canalizando las ondas sonoras hacia el meato auditivo externo (orificio de entrada al canal auditivo).
- **Conducto auditivo externo:** el meato externo, coronado por el trago, es el origen del oído externo, siendo la membrana timpánica su final. Este es una estructura cilíndrica cartilaginosa en su primer tramo y ósea en las 2⁄3 partes siguientes. Se dirige de atrás hacia delante y de fuera hacia dentro en forma de S itálica, en una posición casi horizontal. Mide aproximadamente 25 mm de longitud y entre 5 y 9 de diámetro.
- **Oído medio:** es una cámara de aire que separa el oído externo del interno, localizada en la apófisis petrosa del hueso temporal. Constituye lo que se denomina **caja o cavidad timpánica,** un espacio formado por seis paredes, cinco óseas y una membranosa (cubiertas por mucosa), que contiene los huesecillos del oído, que son las piezas óseas más pequeñas del cuerpo. Una de esas paredes es la **membrana timpánica** (pared lateral o membranosa, de 1 cm de diámetro, delgada y semitransparente), que separa el oído externo del medio. La pared opuesta a esta (pared medial o laberíntica) conecta con el oído interno: en ella está la **ventana oval.** Esta caja, además, está conectada a la nasofaringe a través de la **tuba auditiva** o **trompa de Eustaquio** (en la pared anterior o carotídea). También conecta con el antro mastoideo (celdillas mastoideas) a través de un orificio en su pared posterior o mastoidea. Sus otras dos paredes, inferior (o yugular) y superior (o tegmentaria), forman el suelo y el techo de la caja, respectivamente.

- La **cadena osicular** o **de huesecillos** la constituyen tres huesos que contactan entre sí y que conectan el tímpano con la ventana oval, cuya función consiste en transmitir y amplificar el sonido. El primero de ellos es el **martillo,** cuyo manubrio y la apófisis anterior conectan con el tímpano; su cabeza, por otro lado, conecta a través de un ligamento con el yunque. La rama larga del **yunque** articula con la cabeza del estribo, mientras que su rama corta conecta con la pared timpánica posterior a través de un ligamento. La base del **estribo** se inserta en una apertura de la ventana oval que conecta con el laberinto óseo (protege la cóclea).
- **Oído interno o laberinto:** contiene el órgano vestibulococlear, responsable de captar el sonido y mantener el equilibrio. Este es un sistema de **laberintos membranosos** que contiene endolinfa, dentro, y perilinfa, fuera, quedando suspendido dentro del **laberinto óseo.** El laberinto óseo es un conjunto de cavidades óseas excavadas en la pirámide petrosa del temporal.
- Entre el laberinto óseo y el membranoso está el espacio perilínfico, lleno de perilinfa (ultrafiltrado de la sangre). El espacio endolínfico está en el interior del laberinto membranoso y contiene la endolinfa (líquido con una composición iónica similar al citoplasma). Ambos espacios están conectados entre sí y con el espacio epidural. La importancia de estos líquidos es que transportan las ondas hasta los órganos de la audición y el equilibrio.
- El laberinto óseo está formado por tres zonas y en él se encuentran las células especializadas en sentir el sonido (órgano coclear) y las que perciben el equilibrio (órgano vestibular):

Cóclea

En la parte anterior del oído interno, en su interior, está el conducto coclear, que contiene los receptores de la audición (órgano de Corti, parte del **órgano coclear).** Tiene forma de caracol y es un tubo que describe dos vueltas y media alrededor de un eje denominado columela o modiolo, con tres cavidades en su interior separadas por finas membranas.

Vestíbulo

Contiene en su interior el utrículo y el sáculo, que forman parte del **órgano vestibular.**

Canales semicirculares óseos (posteriores al vestíbulo)

en su interior hay tres conductos membranosos semicirculares, tres canales situados en la zona posterosuperior del laberinto; presentan una luz de 0,8 mm. En el extremo de cada canal se encuentra una dilatación, la ampolla, que se abre al vestíbulo. La ampolla contiene el epitelio sensitivo del equilibrio **(órgano vestibular).** Los dos canales laterales, del oído derecho e izquierdo, están en un mismo plano, horizontal durante la marcha (plano fisiológico de la cabeza o plano ortovestibular). Los canales verticales, superiores y posteriores de cada oído están en planos perpendiculares al lateral.

Esquema 2. Zonas del laberinto óseo.

IMPORTANTE

La trompa de Eustaquio, de 31-38 mm de longitud, permite la correcta aireación de la caja timpánica, posibilitando que la membrana timpánica se mueva y transmita el sonido (la falta de aire provocaría la no movilidad del tímpano y, por tanto, hipoacusia). Normalmente, la trompa está cerrada y solo se abre al masticar, bostezar o tragar, equilibrando la presión a ambos lados del tímpano.

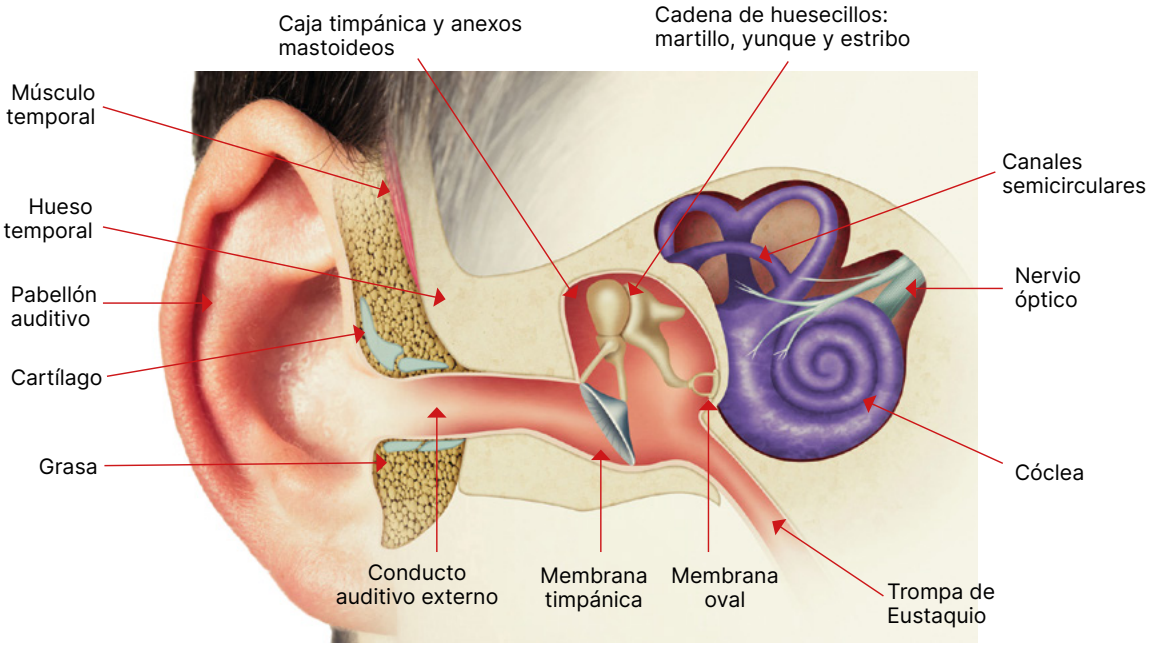

Fig. 11. Esquema de las estructuras que componen el oído.

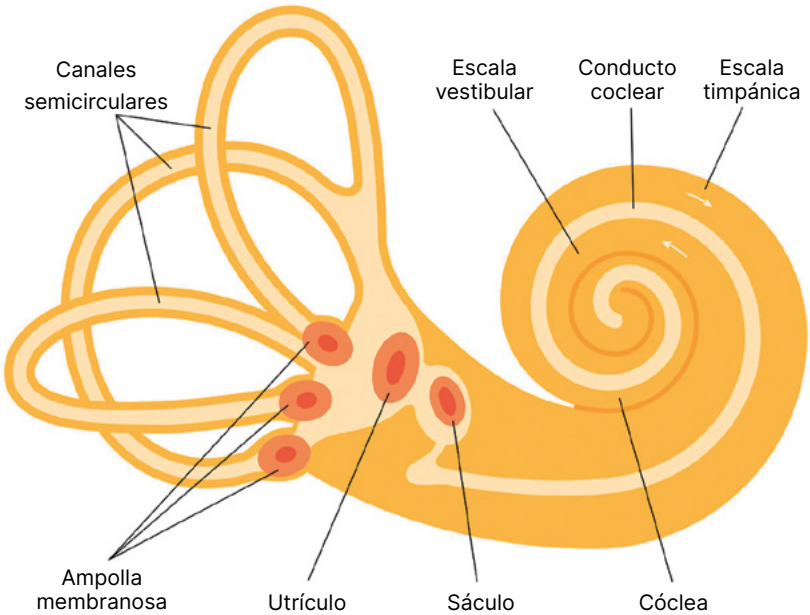

Fig. 12. Esquema del oído interno.

3.1. El funcionamiento de la audición y el equilibrio

A. ¿Cómo oímos?

A través del meato externo entran las ondas de sonido al oído externo y se dirigen a la membrana timpánica, que empieza a vibrar como la piel de un tambor. Esta vibración se transmite a través de la cadena de huesecillos hasta la membrana oval. Hay dos músculos asociados a esta cadena: uno que tira del manubrio para reducir las vibraciones timpánicas y otro que tira de la base del estribo para separarlo de la ventana oval. Desde la ventana oval, el sonido se transmite hacia el oído interno. Las vibraciones viajan por el «laberinto», a través del líquido interno, y activan la cóclea, encargada de convertirlas en impulsos eléctricos para que sean reconocidas por el nervio auditivo, que llevará la señal hasta el cerebro, que interpreta el sonido.

B. ¿Cómo percibimos el equilibrio?

Los receptores del equilibrio en el oído están en los canales semicirculares, en el utrículo y en el sáculo, y son células ciliadas que detectan el movimiento de la endolinfa, transmitiendo en cada espacio información sobre un tipo de aceleración. Los receptores de las paredes de los canales semicirculares detectan la aceleración rotacional cuando giramos; los que tapizan el utrículo informan sobre la aceleración lineal en dirección vertical cuando estamos erguidos (caminando); mientras que los receptores del utrículo lo hacen de la aceleración lineal en dirección horizontal si estamos tumbados (nadando).

IMPORTANTE

El nervio auditivo está formado por otros dos nervios: el coclear y el vestibular. El primero se encarga de transportar la información referente a los sonidos que percibimos y el segundo hace lo mismo con la información relacionada con el equilibrio. Es un nervio que puede verse afectado por el envejecimiento, la exposición al ruido, por las infecciones auditivas o por la toxicidad de determinados medicamentos. Los **acúfenos** son sonidos «imaginarios» derivados del deterioro del nervio auditivo.

3.2. Patología de los órganos de la audición

Como ya hemos visto, el sistema auditivo se compone principalmente de tres partes: el oído externo, el oído medio y el oído interno.

El oído externo recoge las ondas sonoras y las dirige hacia el oído medio, donde los huesecillos (martillo, yunque y estribo) amplifican las vibraciones y las transmiten al oído interno. Aquí, en la cóclea, las vibraciones se convierten en señales eléctricas que el nervio auditivo lleva al cerebro.

Las patologías más frecuentes asociadas a los órganos de la audición son:

- La **otitis** es la patología más frecuente y suele estar causada por una infección. Existen diferentes tipos de otitis, dependiendo de la zona del oído afectada: externa, media o interna. La otitis media aguda es una de las infecciones más comunes en la infancia. Las otitis suelen acumular líquido en el oído medio, tras el tímpano, lo que puede resultar en una disminución de la capacidad auditiva. Esto se debe al mal funcionamiento de la trompa de Eustaquio, que es la responsable de ventilar y equilibrar las presiones en el oído medio.

  Los tratamientos para la otitis y sus efectos en la audición pueden incluir la colocación de tubos de ventilación transtimpánicos para drenar el líquido, así como el uso de sistemas de amplificación auditiva, como audífonos y otros dispositivos implantables, especialmente si la pérdida de audición interfiere en la comunicación y la integración social del individuo.

- Las **lesiones de tipo nervioso**, como el daño al nervio auditivo, pueden provocar una pérdida de audición neurosensorial, mientras que las lesiones en el oído medio pueden causar problemas de conducción. Además, enfermedades como la otosclerosis afectan a la movilidad de los huesecillos del oído medio, y las perforaciones timpánicas pueden comprometer la barrera entre el oído externo y el medio.

- Los **tumores** en los conductos auditivos, ya sean externos o internos, así como los tumores cerebrales que ejercen presión sobre el nervio auditivo, pueden tener efectos significativos en la audición y el equilibrio. Los tumores pueden ser benignos, como los osteomas y la exostosis, o malignos, como los carcinomas basocelulares y epidermoides. Estos últimos requieren un tratamiento más agresivo, que puede incluir cirugía, quimioterapia y radioterapia.

El diagnóstico de los tumores en el oído se realiza a través de una combinación de exámenes clínicos y pruebas de imagen. Los pasos comunes en el proceso de diagnóstico de esta patología son:

Sociocultural

Historia clínica y examen físico: el médico recopilará información sobre los síntomas y realizará un examen físico, incluida una inspección del oído con herramientas como un otoscopio.

1

Medioambiental

Audiometría: esta prueba evalúa la capacidad auditiva del paciente y puede ayudar a determinar la presencia y el tipo de pérdida auditiva asociada con el tumor.

2

Sociocultural

TC: es útil para visualizar las estructuras óseas del oído y detectar posibles tumores en estas áreas.

3

Medioambiental

RM: proporciona una imagen detallada de las partes blandas del oído, incluido el nervio auditivo, y es esencial para identificar tumores en el oído interno o en el conducto auditivo interno.

4

Sociocultural

Dependiendo del caso, pueden ser necesarias otras pruebas de imagen, como la arteriografía o tomografía por emisión de positrones (PET), para obtener más detalles sobre el tumor.

5

Medioambiental

Por lo que respecta a las lesiones traumáticas, estas pueden variar desde conmociones cerebrales hasta fracturas de los huesos que rodean el conducto auditivo. Los efectos pueden incluir pérdida auditiva, *tinnitus,* sensibilidad al ruido, problemas de procesamiento auditivo y problemas vestibulares, como mareos y vértigo. Los traumas acústicos, causados por exposición a ruidos extremadamente altos, pueden dañar los mecanismos auditivos del oído interno.

6

Económica

Las pruebas que se pueden realizar servirán para determinar la localización, el tamaño y la naturaleza de los tumores y resulta crucial para planificar el tratamiento adecuado.

7

Esquema 3. Pasos comunes en el proceso de diagnóstico de los tumores en el oído.

3 CASO PRÁCTICO



VÉRTIGO

La madre de Marta sufre una especie de mareo que no le permite estar tumbada, pues cuando lo hace todo le da vueltas, así que Marta la acompañó al médico, quien, tras pedirle que cerrara los ojos y se mantuviera erguida con los brazos en cruz para ver si mantenía el equilibrio, determinó que lo que tenía eran vértigos. De camino a casa, la madre le comenta a su hija que eso que le dijo el médico no es cierto porque a ella no le dan miedo las alturas. Marta sonrió y le explicó a su madre que eso no tenía nada que ver, que lo que le ocurría estaba relacionado con el oído, que debía lavarse bien con un bastoncillo para eliminar el exceso de cera y que pronto se le quitaría.

¿Estás de acuerdo con lo que Marta le dijo a su madre? ¿Tenía razón al decirle que se trataba de una afección del oído? Explica qué parte del mismo puede tener afectada la madre de Marta.

SOLUCIÓN

Lo vértigos se relacionan con una afección de los receptores del equilibrio.

Limpiarse con bastoncillos no es una buena solución.

04 Análisis de las estructuras del oído medio e interno en imágenes tomográficas

Al contrario de lo que ocurre con el ojo, en el caso del oído, al ser de tejido óseo, parte de sus estructuras, se acude a las imágenes tomadas por rayos X para analizarlas, ya que estas definen mejor los tejidos duros.

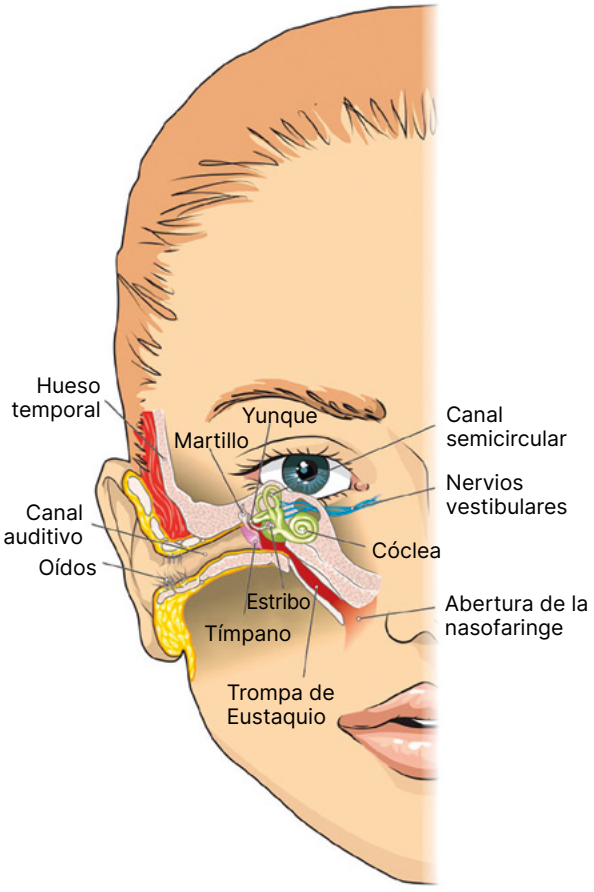

Fig. 13. Dibujo del oído superpuesto sobre el rostro.

La Figura 13 esquematiza cómo sería el tamaño, la posición y las conexiones del oído medio e interno, aunque lo hace en un plano superpuesto sobre el rostro que no permite interpretar la profundidad del mismo dentro de los huesos temporales del cráneo. En la Figura 14 se observa una radiografía de la cabeza, sagital y frontal, donde se pueden identificar la entrada del oído, el canal auditivo externo y el medio, aunque las estructuras más internas son indetectables.



Fig. 14. Radiografía de la cabeza lateral estricta.

Para poder observar las estructuras anatómicas del interior del oído debemos recurrir a técnicas que nos permitan obtener imágenes por secciones de este, o sea, a la tomografía computarizada o a la resonancia magnética.

La tomografía computarizada (Fig. 15) nos permite apreciar las estructuras anatómicas óseas del oído medio e interno, así como el canal auditivo. En la Figura 14 se ve cómo el oído se adentra en el interior del cráneo, ocupando el plano frontal de la cabeza, a ambos lados de la línea media del cuerpo, a la altura del plano de Frankfurt, si bien es difícil poder identificar en la imagen mostrada cada una de las estructuras anatómicas del mismo debido a su reducido tamaño. En esta imagen se distinguen tanto al canal auditivo como la caja timpánica y la cadena de huesecillos, también el laberinto óseo, pudiendo diferenciar la cóclea con forma de caracol. Obviamente, los espacios oscuros son las partes blandas y líquidas del oído, mientras que las blancas son las estructuras anatómicas óseas.

La TC suele usarse en el diagnóstico de infecciones del oído medio, viéndose las zonas inflamadas e invadidas de líquido purulento con opacidad y niveles hidroaéreos.

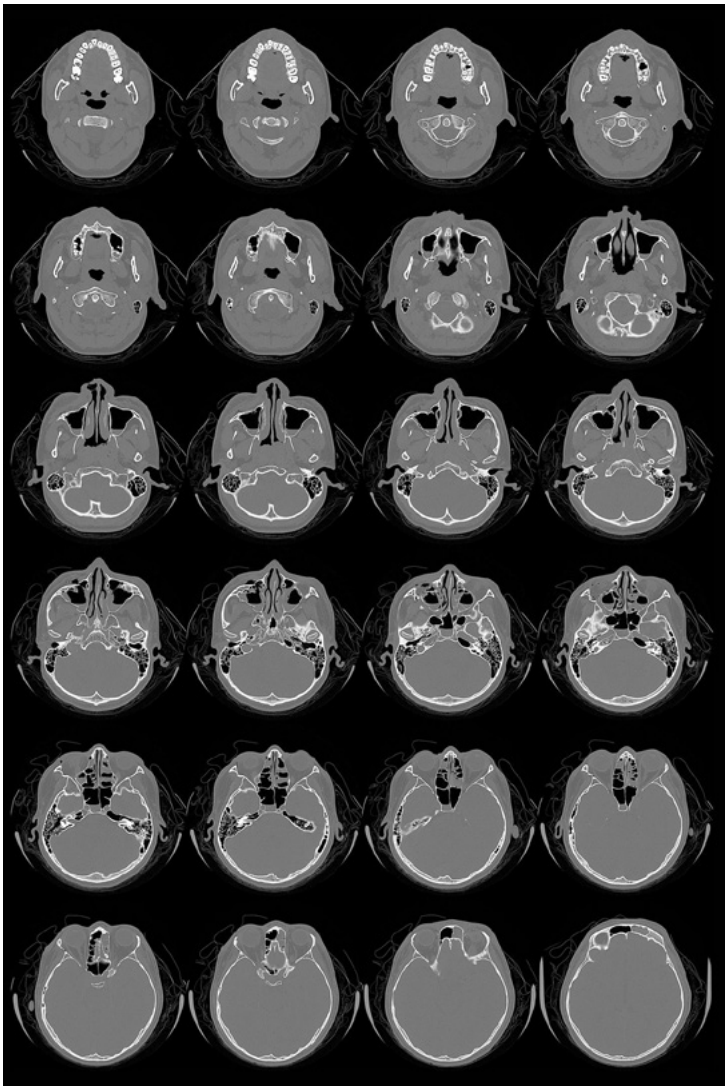

Fig. 15. Serie de tomografía computarizada del cerebro donde se puede apreciar el canal auditivo, el laberinto óseo, la mastoides, el laberinto o la tuba auditiva.

Las reconstrucciones en 3D de tomografías computarizadas facilitan la obtención de imágenes con alto nivel de detalle en las que podemos observar tanto las partes más externas del oído como las más internas. La Figura 16 muestra la reconstrucción de un cráneo, y en ella se localiza el oído, su entrada en la porción timpánica del hueso temporal. En otras reconstrucciones en 3D de TC del cráneo, es posible identificar con gran detalle diferentes estructuras óseas del oído como los huesecillos o los canales semicirculares, el ventrículo y la cóclea del oído interno.

Cuando se trata de observar estructuras anatómicas del oído no óseas, como la membrana timpánica del oído medio, los canales semicirculares, la endolinfa y la perilinfa, es más recomendable acudir a la resonancia magnética. Si lo que se busca es hallar dilataciones o cambios en la perilinfa y la endolinfa, se emplea contraste intravenoso con gadolinio.

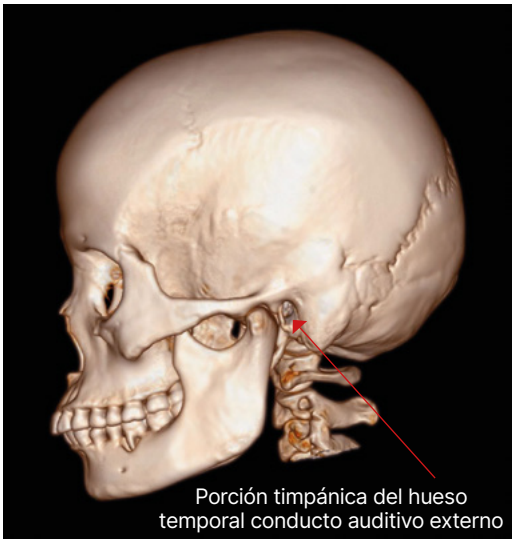

Fig. 16. TC, reconstrucción en 3D de la cabeza, en la que se observa el orificio de entrada del oído en la porción timpánica del hueso temporal.

4 CASO PRÁCTICO



ENFERMEDAD DE MÉNIÈRE

La enfermedad de Ménière es un tipo de enfermedad rara que afecta al laberinto del oído interno. Los síntomas típicos son presión en el oído interno, acúfenos y vértigo. Afecta a 2 de cada 1000 personas, sobre todo de entre 40 y 60 años. Actualmente no se conocen las causas, pero se sabe que se debe a una acumulación de líquido en una parte del laberinto. En condiciones normales, la cantidad de este líquido, junto con la perilinfa, asegura una funcionalidad correcta del oído interno: audición y equilibrio. Sin embargo, su exceso genera episodios de vértigo, sordera y acúfenos.

A la consulta del otorrino Simón Pérez acudió una señora de 50 años que presentaba los síntomas típicos de esta enfermedad. El especialista, habiendo descartado antes otras afecciones con otro tipo de pruebas, decidió enviar a la paciente al servicio de diagnóstico por imagen del mismo hospital para que le hicieran una prueba concreta.

Teniendo en cuenta lo que has aprendido sobre pruebas de diagnóstico del oído y lo que has leído en este enunciado, ¿qué tipo de prueba crees que han prescrito a esta paciente?

SOLUCIÓN

Como hemos visto en el contenido teórico, habitualmente las pruebas diagnósticas más empleadas en el diagnóstico de las patologías del oído son aquellas que emplean los rayos X para detectar las estructuras anatómicas óseas del mismo. Sin embargo, cuando lo que se busca es una anomalía de los tejidos blandos del oído medio e interno, es necesario utilizar la resonancia magnética.

En este caso concreto, en el que se intuye una afección a nivel del laberinto a causa de una acumulación de endolinfa, es lógico utilizar la resonancia magnética con contraste. En el caso de padecer esta enfermedad, la imagen mostrará una inflamación del laberinto. El contraste con gadolinio permitirá ver en la imagen potenciada en T1 el líquido exterior o perilinfa brillante, así como la endolinfa negra. La diferente cantidad de ambos líquidos, mayor la del interno que la del externo, evidenciará la enfermedad.

XTART

FP SALUD