

Imágenes de posiciones radiográficas

Módulo: Técnicas de Radiología Simple

MEDAC
Instituto Oficial de Formación Profesional

Índice

U.D.3. Exploraciones radiológicas de la extremidad superior: dedos, mano y muñeca 4

U.D.4. Exploraciones radiológicas de la extremidad superior: antebrazo, codo y brazo 9

U.D.5. Exploraciones radiológicas de la extremidad superior: hombro, clavícula y escápula 13

U.D.6. Técnicas de exploración radiológica de la extremidad inferior y la cintura pélvica 18
Dedos, pie, tobillo y pierna

U.D.7. Técnicas de exploración radiológica de la extremidad inferior y la cintura pélvica II 24
Rodilla, fémur, cadera y pelvis

U.D.8. Técnicas de exploración radiológica de la columna vertebral cervical 30

U.D.9. Técnicas de exploración radiológica de la columna vertebral dorsal y lumbar 34

U.D.10. Técnicas de exploración radiológica del sacro y el coxis 38

U.D.11. Técnicas de exploración radiológica de tórax 40

U.D.12. Técnicas de exploración radiológica de abdomen 44

U.D.13. Técnicas de exploración radiológica de la cabeza y el cuello 46

U.D.14. Técnicas de exploración radiológica del cráneo. Nivel facial 49

U.D.15. Técnicas de exploración radiológica de la cabeza. Nivel mandibular 52

Fuente bibliográfica: Bontrager, K. L., Lampignano J. (2014). Proyecciones radiológicas con correlación anatómica (8ª ed.). Elsevier España S.A.

U.D.3. Exploraciones radiológicas de la extremidad superior: dedos, mano y muñeca

Región anatómica	Proyecciones básicas	Proyecciones adicionales
Dedos	PA dedos (2º-5º)	-
	AP 1º dedo	
	Lateral dedo (2º-5º)	
	Lateral 1º dedo	
	PA oblicua dedos	
	PA oblicua 1º dedo	
Mano	PA mano	-
	PA oblicua mano	
	Lateral mano (en abanico)	
Muñeca	PA muñeca	PA con desviación cubital (escafoidea)
	Lateral muñeca	PA con desviación radial
	PA oblicua muñeca	Túnel carpiano

PA dedos (2º-5º)

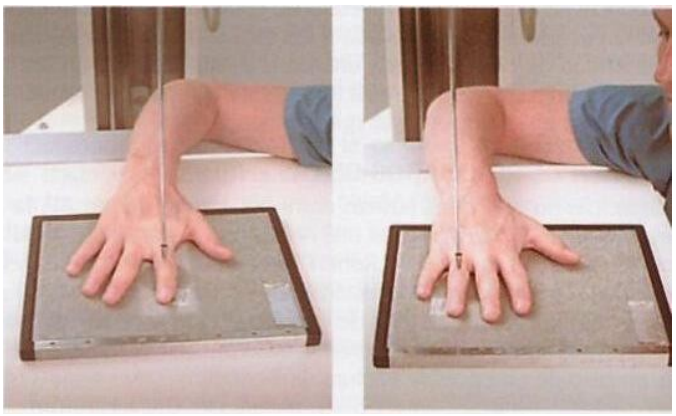

AP 1º dedo



Lateral dedo (2º-5º)

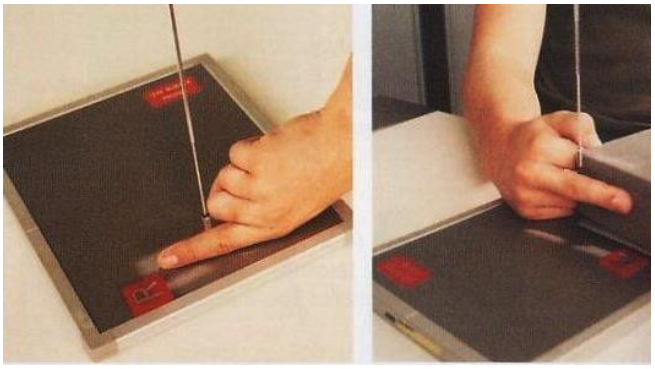

Lateral 1º dedo



PA oblicua dedos



MEDAC

PA oblicua 1º dedo



PA mano



PA oblicua mano



MEDAC

Lateral mano (en abanico)



PA muñeca



Lateral muñeca



MEDAC

PA oblicua muñeca



PA con desviación cubital (escafoidea)

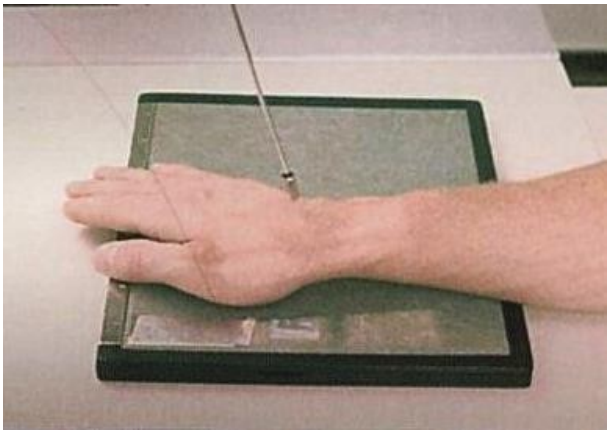

PA con desviación radial

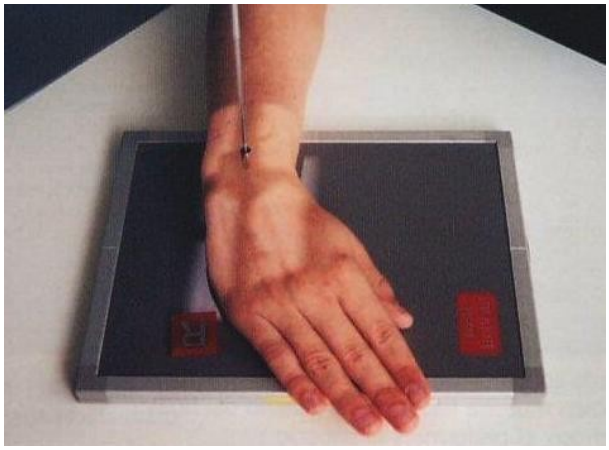

MEDAC

Túnel carpiano



U.D.4. Exploraciones radiológicas de la extremidad superior: antebrazo, codo y brazo

Región anatómica	Proyecciones básicas	Proyecciones adicionales
Antebrazo	AP antebrazo	-
	Lateral antebrazo	
Codo	AP codo	Axial codo (lateromedial)
	Lateral codo	
	Oblicua con rotación medial	
	Oblicua con rotación lateral.	
Brazo	AP húmero	Lateral transtorácica de húmero
	Lateral húmero (lateromedial/mediolateral)	

AP antebrazo



Lateral antebrazo



AP codo



Lateral codo



Oblicua con rotación medial

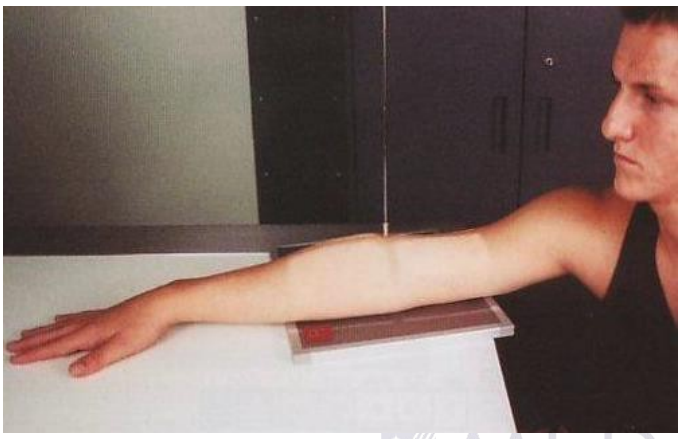



MEDAC

Oblicua con rotación lateral

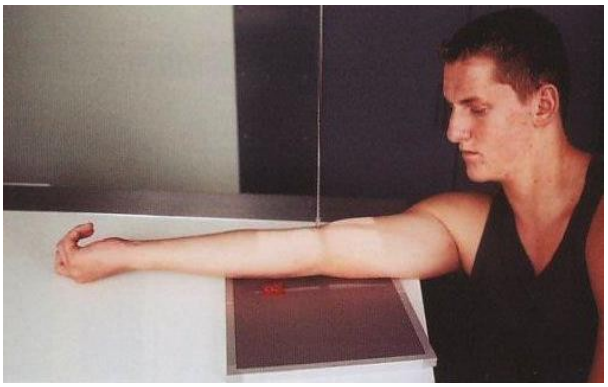



AP húmero



Lateral húmero (lateromedial/mediolateral)

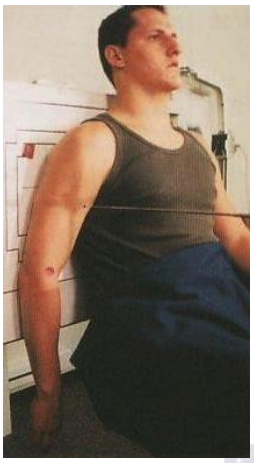



MEDAC

Axial codo (lateromedial)



Lateral transtorácica de húmero



U.D.5. Exploraciones radiológicas de la extremidad superior: hombro, clavícula y escápula

<table>
<tr><th>Región anatómica</th><th colspan="2">Proyecciones básicas</th><th>Proyecciones adicionales</th></tr>
<tr><td rowspan="4">Hombro</td><td rowspan="3">Sin traumatismo</td><td>Rotación externa</td><td>Axial inferosuperior (método de Lawrence)</td></tr>
<tr><td rowspan="2">Rotación interna</td><td>Axial inferosuperior (Método de West Point)</td></tr>
<tr><td>Oblicua posterior (método de Grashey)</td></tr>
<tr><td rowspan="2">Con traumatismo</td><td>AP con rotación neutra</td><td rowspan="2">Axial AP oblicua apical (Método de Garth)</td></tr>
<tr><td>Lateral en Y escapular</td></tr>
<tr><td rowspan="3">Clavícula</td><td colspan="2">AP clavícula</td><td rowspan="3">-</td></tr>
<tr><td colspan="2">Axial clavícula</td></tr>
<tr><td colspan="2">AP bilateral de articulación acromioclavicular</td></tr>
<tr><td rowspan="2">Escápula</td><td colspan="2">AP escápula</td><td rowspan="2">-</td></tr>
<tr><td colspan="2">Lateral escápula</td></tr>
</table>

Rotación externa de hombro (sin traumatismo)



Rotación interna de hombro (sin traumatismo)

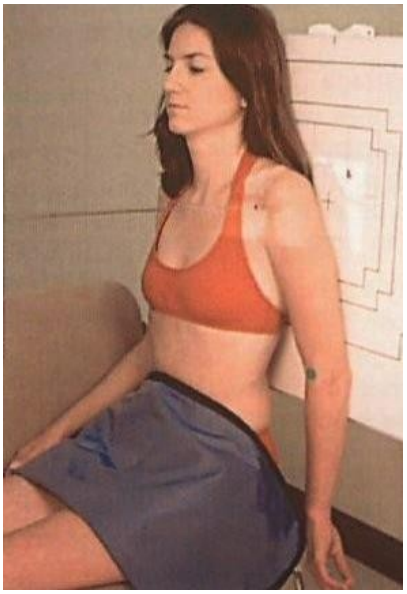

Axial inferosuperior (método de Lawrence)



Axial inferosuperior (Método de West Point)





Oblicua posterior (método de Grashey)



AP con rotación neutra (con traumatismo)

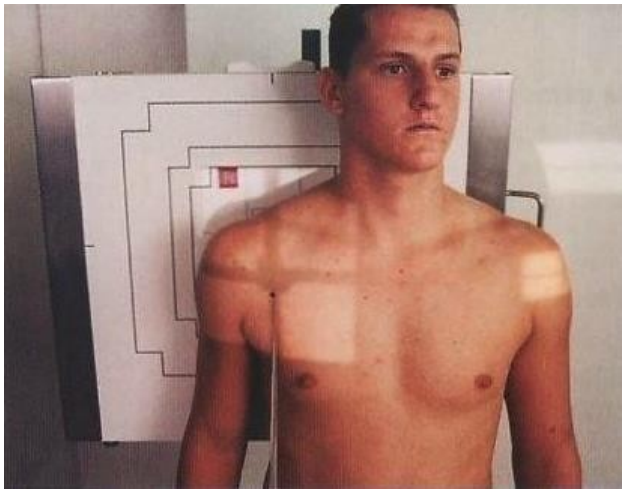

Lateral en Y escapular (con traumatismo)

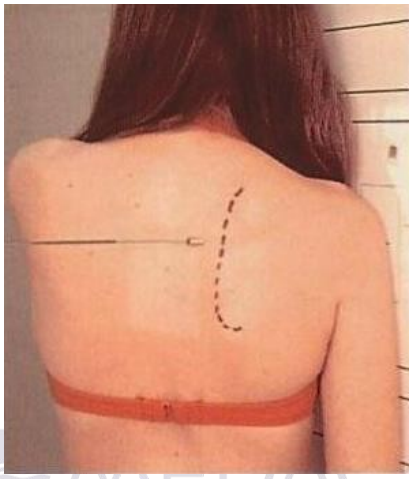

Axial AP oblicua apical (Método de Garth)

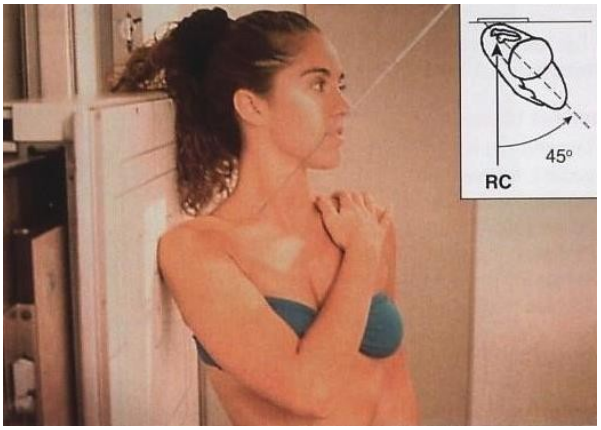

AP clavícula



Axial clavícula



MEDAC

AP bilateral de articulación acromioclavicular

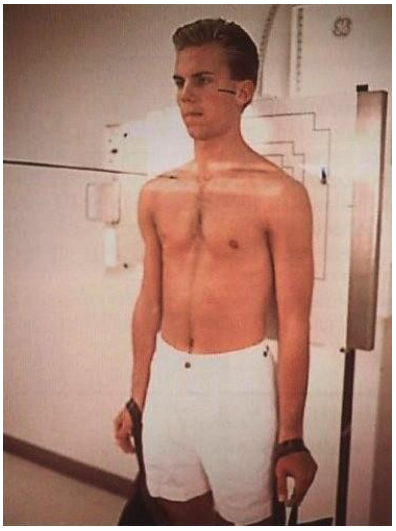



AP escápula

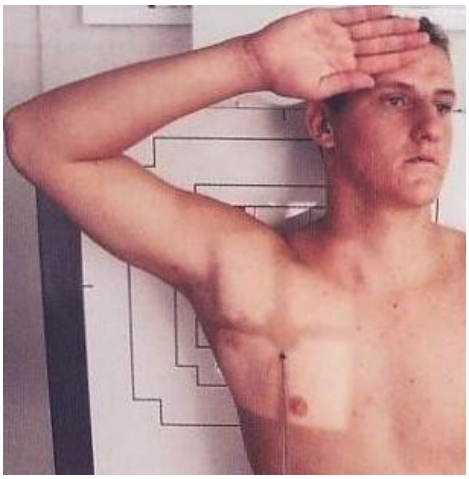



Lateral escápula



MEDAC

U.D.6. Técnicas de exploración radiológica de la extremidad inferior y la cintura pélvica: Dedos, pie, tobillo y pierna

Región anatómica	Proyecciones básicas	Proyecciones adicionales
Dedos del pie	AP dedos	-
	Oblicua dedos	
	Lateral dedos	
Pie	AP pie	Lateral con soporte del peso corporal (en carga)
	Oblicua pie	
	Lateral pie	
Calcáneo	Axial calcáneo	-
	Lateral calcáneo	
Tobillo	AP tobillo	AP de tobillo con estrés
	AP oblicua 15º-20º de la mortaja del tobillo	
	AP oblicua tobillo	
	Lateral tobillo	
Pierna	AP pierna	-
	Lateral pierna	

AP dedos

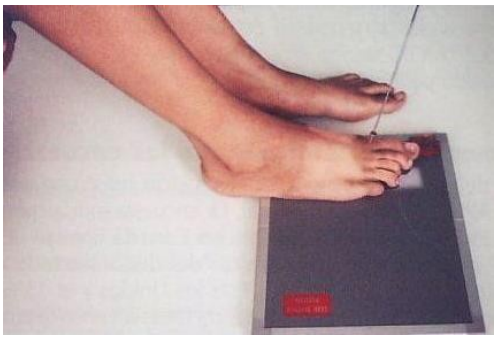

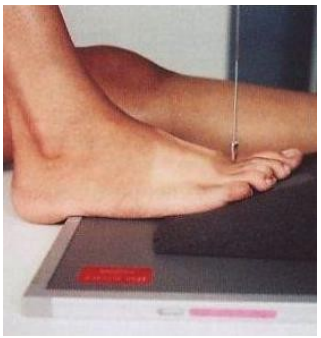

Oblicua dedos

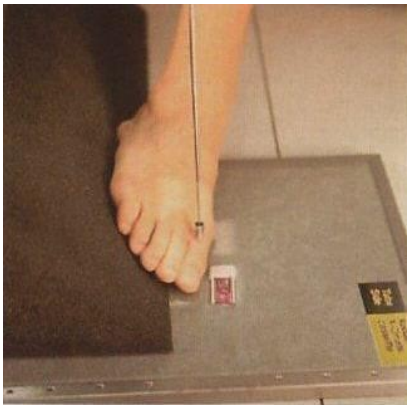

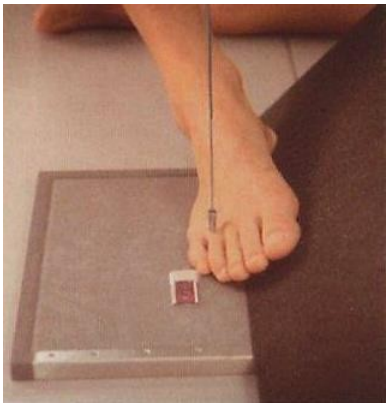

Lateral dedos

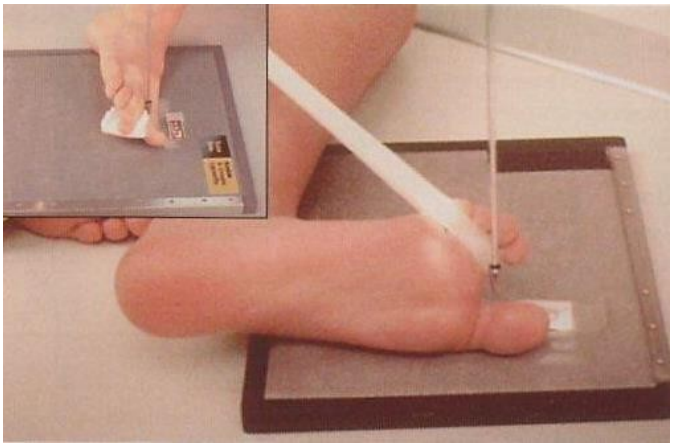

AP pie

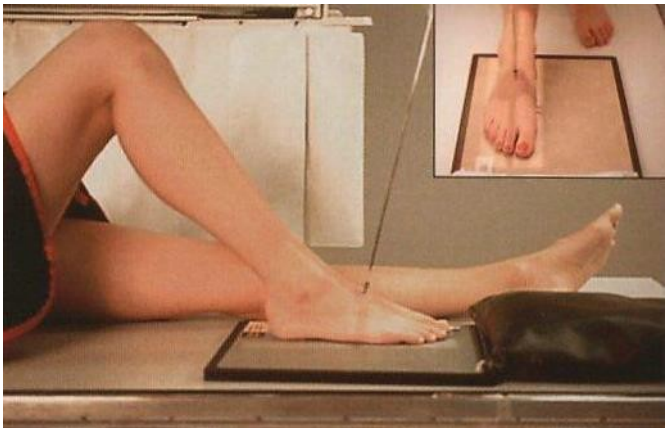

Oblicua pie



MEDAC

Lateral pie



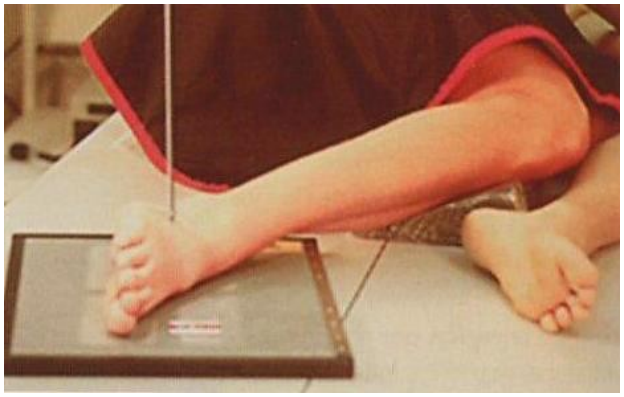

Axial calcáneo

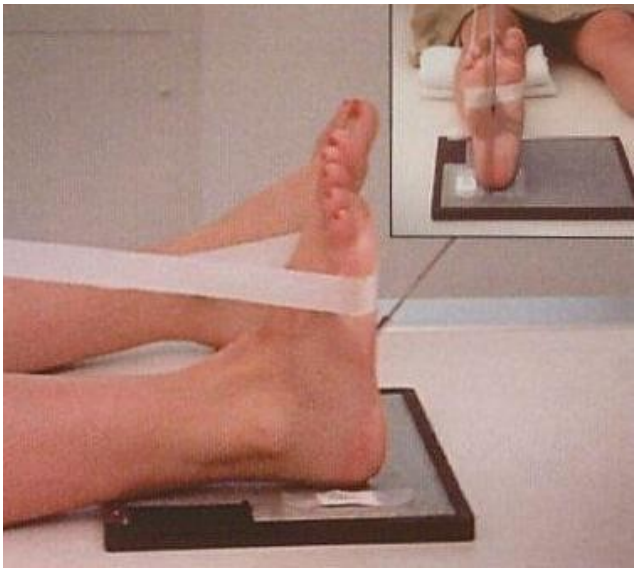

Lateral calcáneo

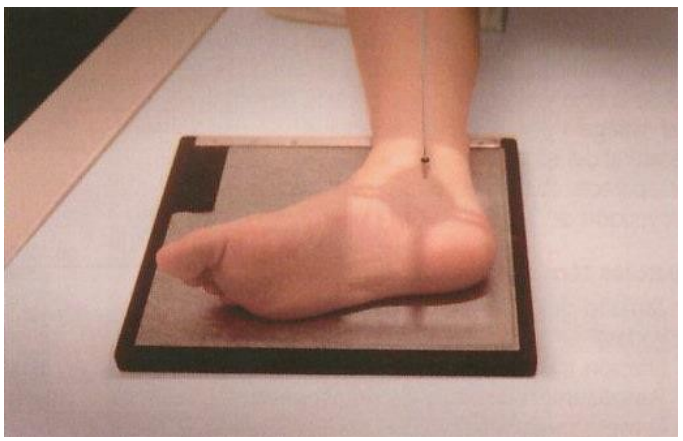

AP tobillo

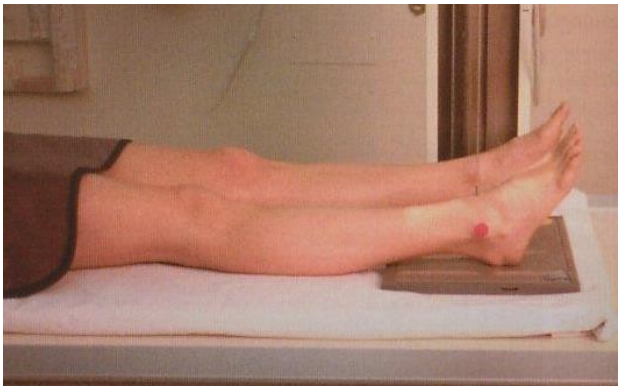

AP oblicua 15º-20º de la mortaja del tobillo



AP oblicua tobillo

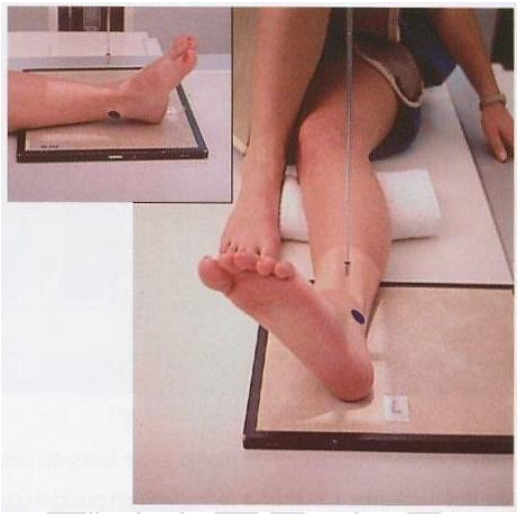

MEDAC

Lateral tobillo

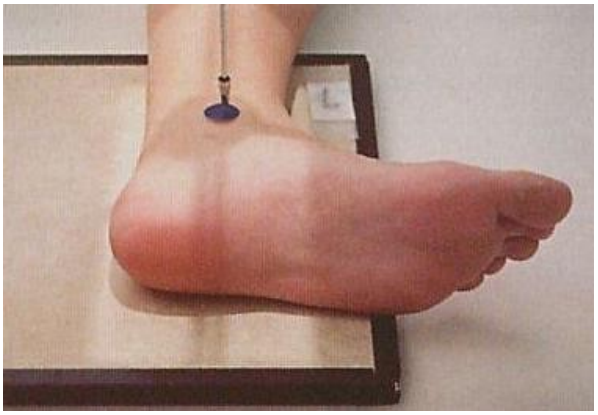

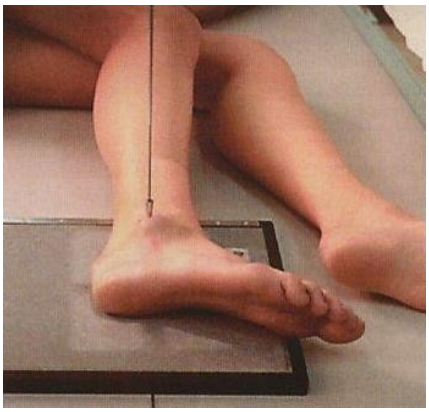

AP pierna

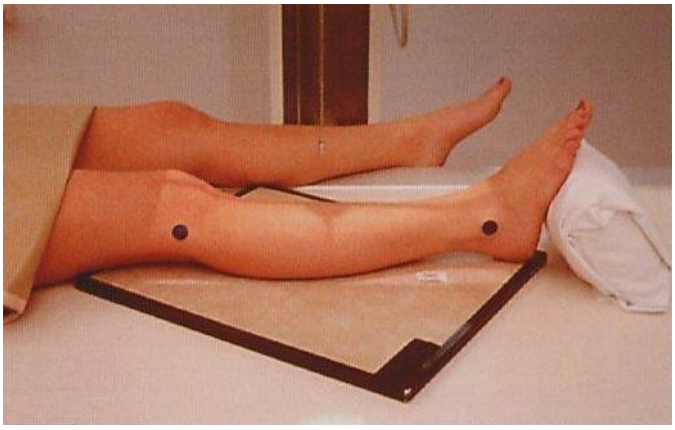

Lateral pierna

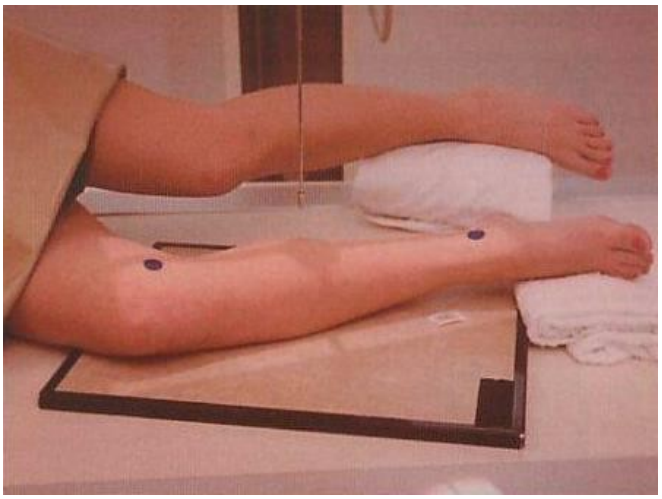

MEDAC

Lateral con soporte del peso corporal (en carga)

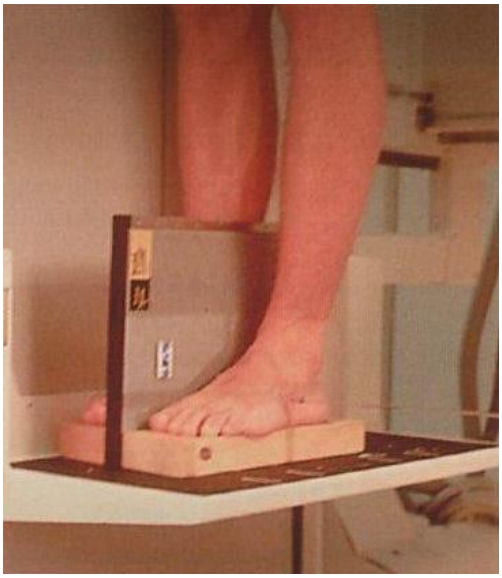

AP de tobillo con estrés



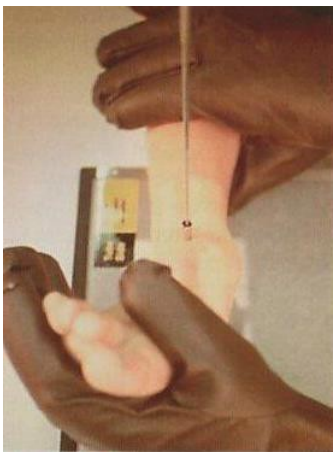

U.D.7. Técnicas de exploración radiológica de la extremidad inferior y la cintura pélvica: Rodilla, fémur, cadera y pelvis

Región anatómica	Proyecciones básicas	Proyecciones adicionales
Rodilla	AP rodilla	AP rodillas con soporte del peso corporal (en carga)
	Lateral rodilla	
	Axial rótula (Método de Hughston)	
	Axial rótula (Método de Settegast)	
Fémur	AP fémur	-
	Lateral fémur	
Cadera	AP unilateral cadera	-
	AP lateral cadera (Método Lauenstein)	
Pelvis	AP pelvis bilateral	AP axial del estrecho inferior (outlet) AP axial del estrecho superior (inlet)
	AP pelvis bilateral "en patas de rana" (Método de Cleaves modificado)	
	AP axial de articulaciones sacroilíacas	
	Oblicuas posteriores de articulaciones sacroilíacas	

AP rodilla

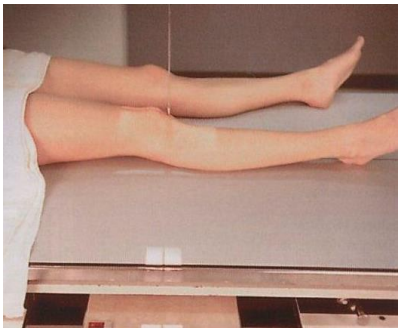

Lateral rodilla

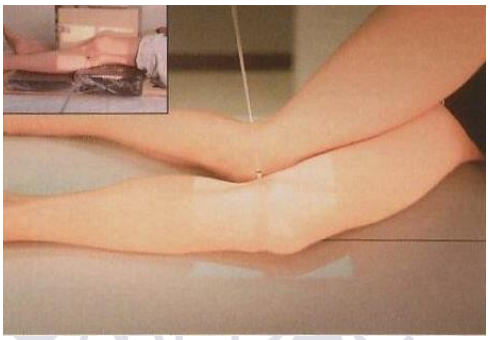

Axial rótula (Método de Hughston)

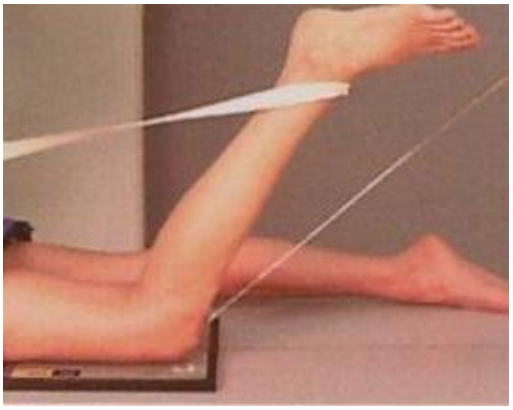

Axial rótula (Método de Settegast)

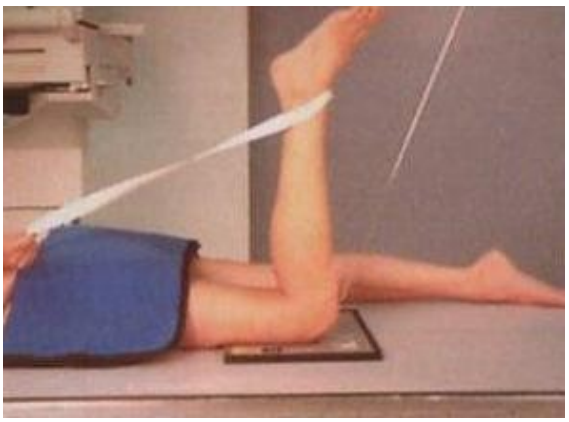

AP fémur

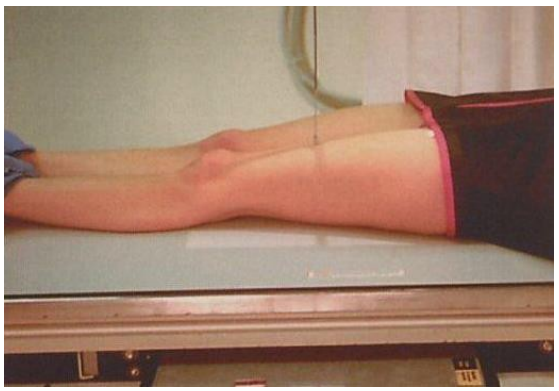

MEDAC

Lateral fémur



AP unilateral cadera

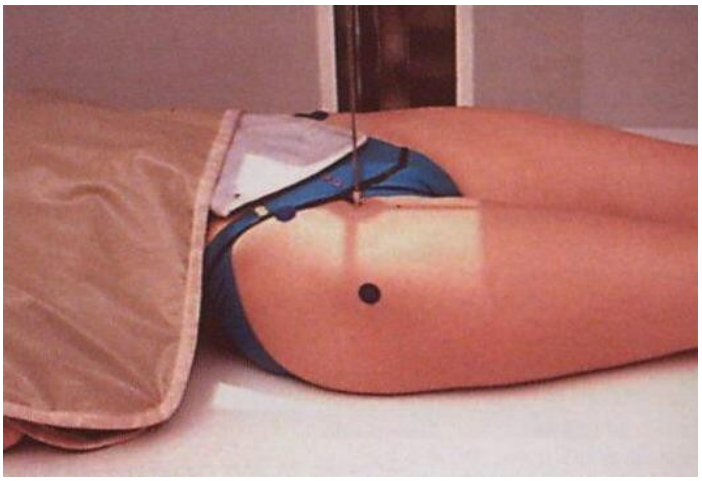

AP lateral cadera (Método Lauenstein)

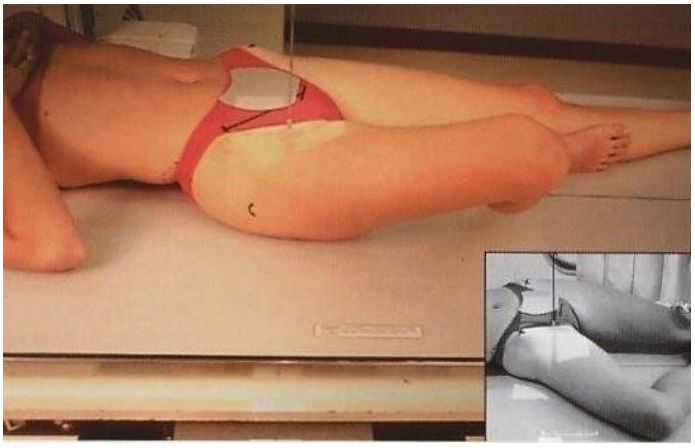

AP pelvis bilateral

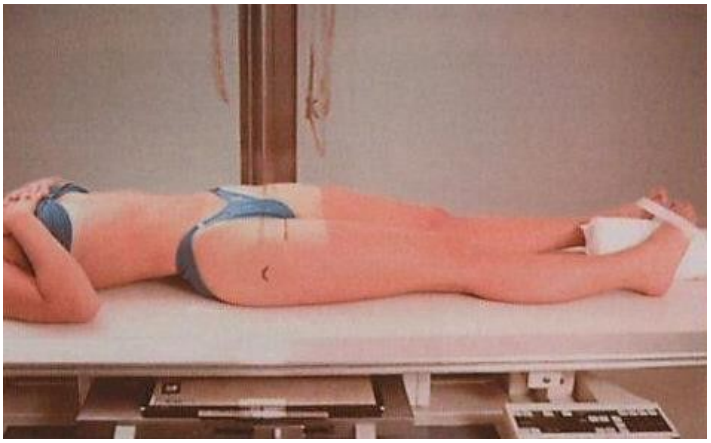

AP pelvis bilateral "en patas de rana" (Método de Cleaves modificado)



AP axial de articulaciones sacroilíacas

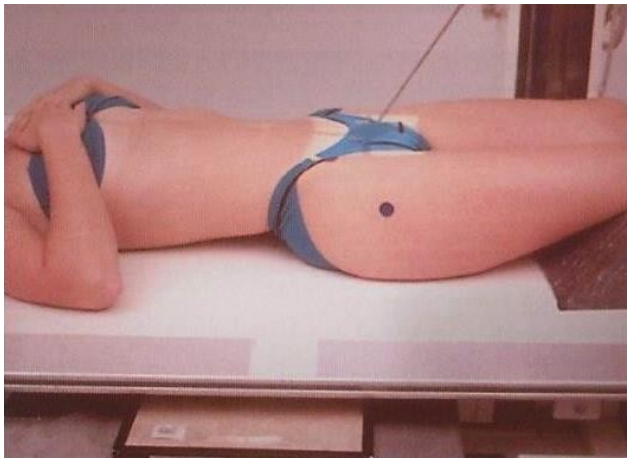

MEDAC

Oblicuas posteriores de articulaciones sacroilíacas

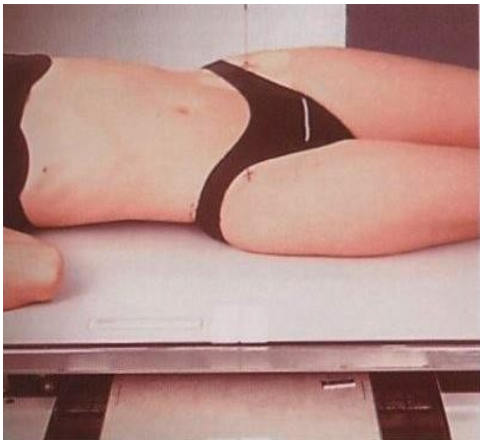



AP rodillas con soporte del peso corporal (en carga)

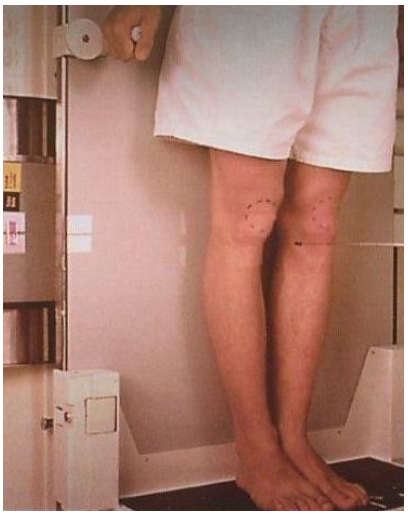

AP axial del estrecho inferior (outlet)

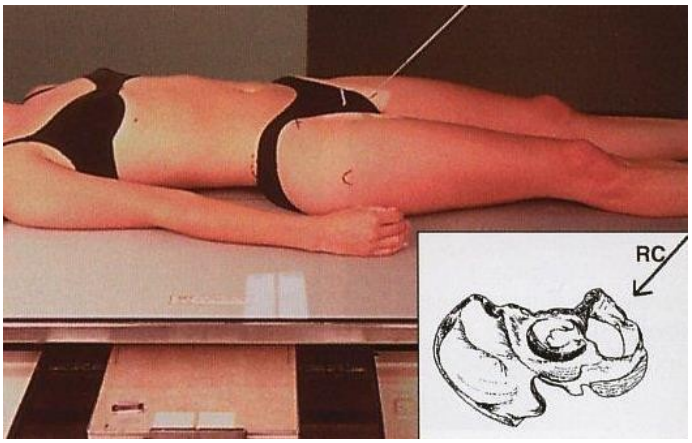

MEDAC

AP axial del estrecho superior (inlet)

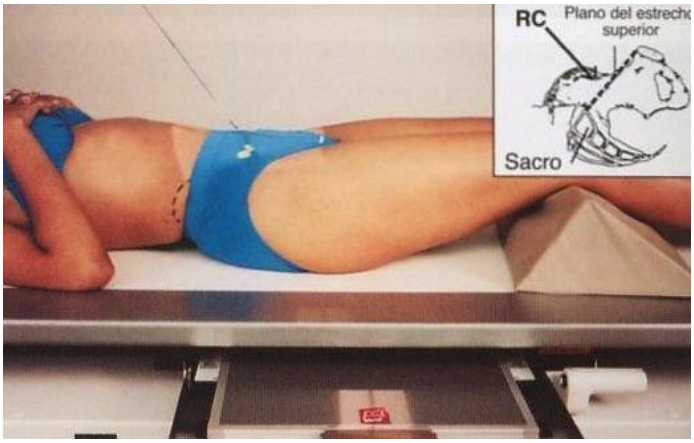

U.D.8. Técnicas de exploración radiológica de la columna vertebral cervical

Región anatómica	Proyecciones básicas	Proyecciones adicionales
Columna cervical	AP axial cervical	Lateral cervical en hiperflexión/hiperextensión
	AP transoral (apófisis odontoides)	
	Lateral cervical	Método de Fuch
	Oblicua cervical anterior y posterior	
	Lateral cervicotorácica del nadador (método de Twining)	Método de Judd

AP axial cervical

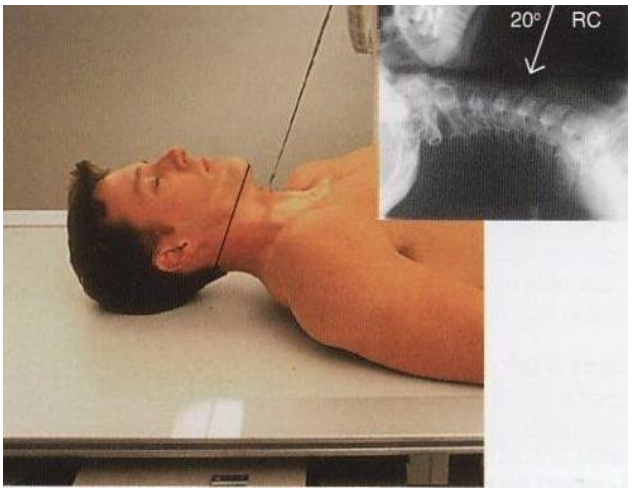

AP transoral (apófisis odontoides)

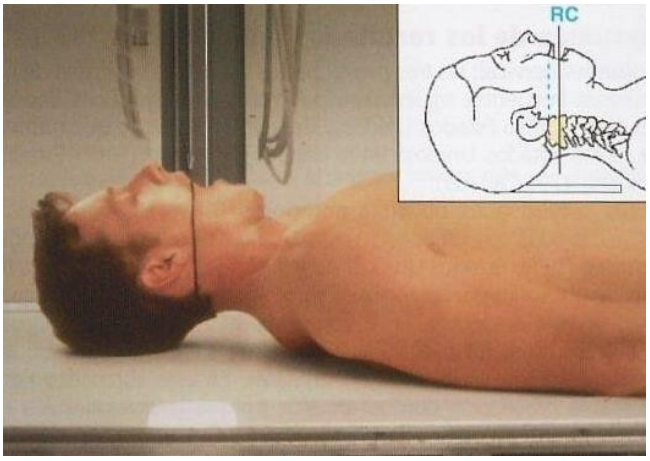

MEDAC

Lateral cervical



Oblicua cervical anterior y posterior





Lateral cervicotorácica del nadador (método de Twining



Lateral cervical en hiperflexión/hiperextensión

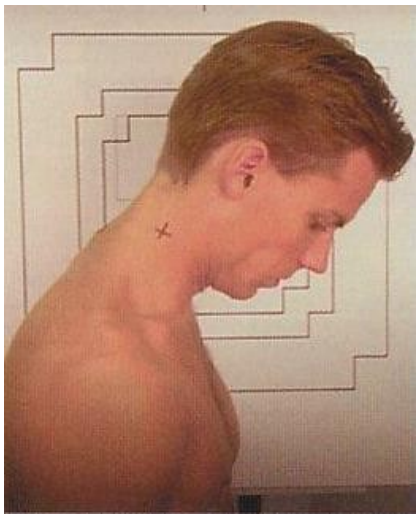

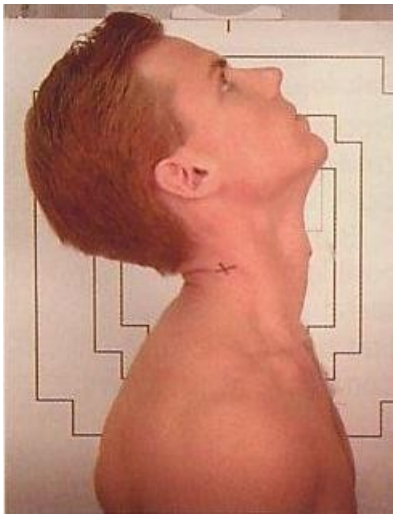

Método de Fuch

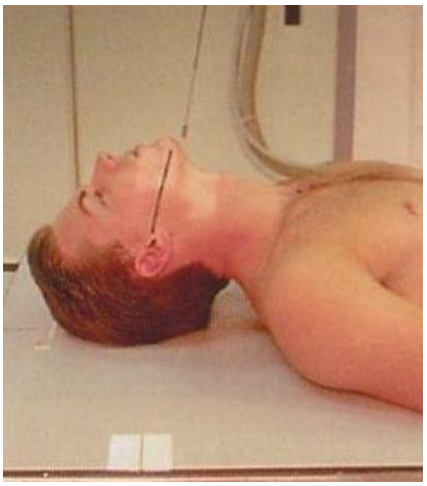

Método de Judd

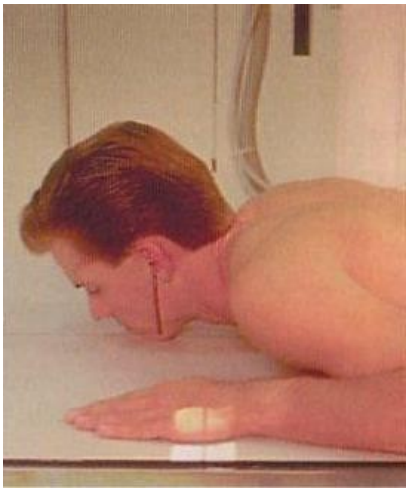

MEDAC

U.D.9. Técnicas de exploración radiológica de la columna vertebral dorsal y lumbar

Región anatómica	Proyecciones básicas	Proyecciones adicionales
Columna dorsal	AP dorsal	Proyección AP (o PA) con método de Ferguson para escoliosis
	Lateral dorsal	
	Oblicua anterior dorsal	
	Oblicua posterior dorsal	
Columna lumbar	AP (o PA) lumbar	Proyección AP (o PA) con inclinación derecha/izquierda para escoliosis
	Lateral lumbar	
	Oblicua anterior lumbar	
	Oblicua posterior lumbar	

AP dorsal

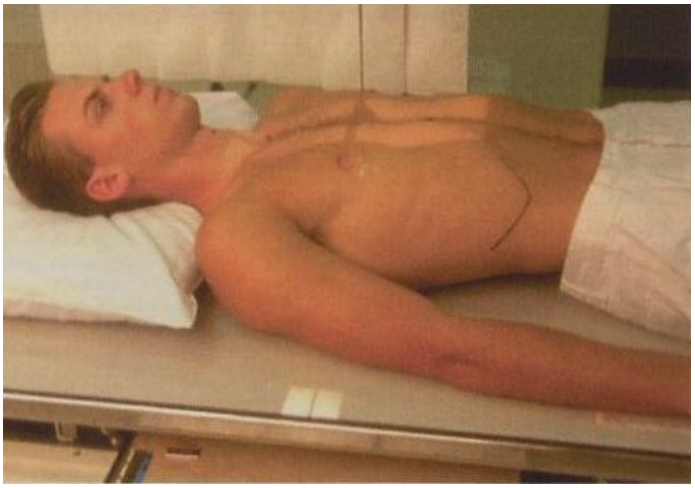

Lateral dorsal

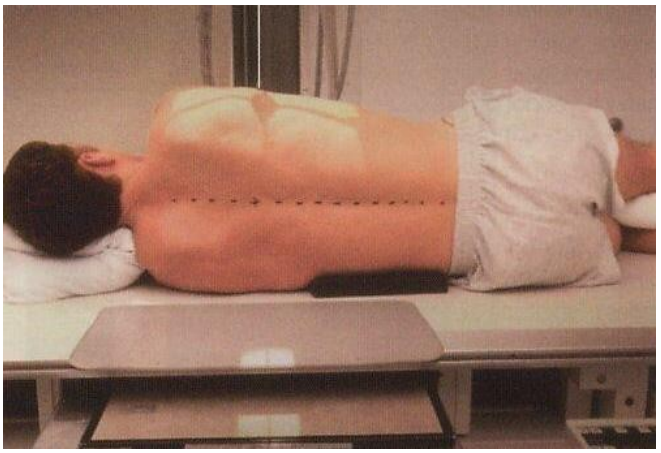

MEDAC

Oblicua anterior dorsal

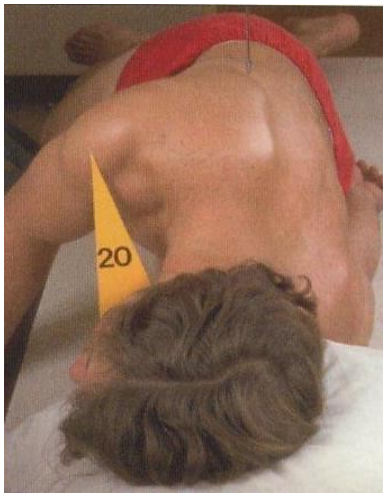

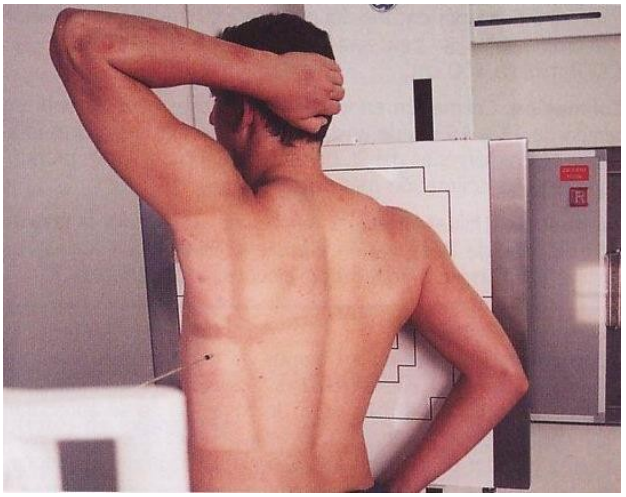

Oblicua posterior dorsal

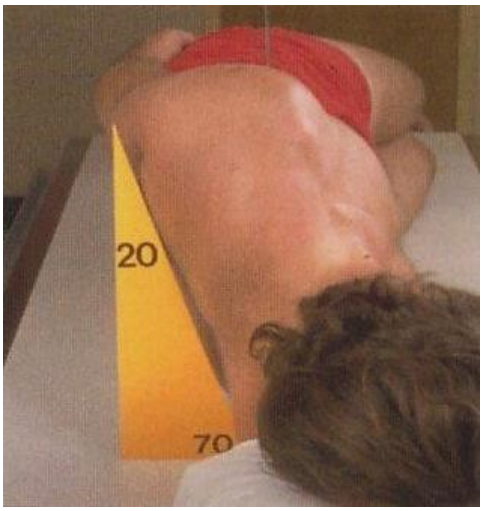

AP (o PA) lumbar

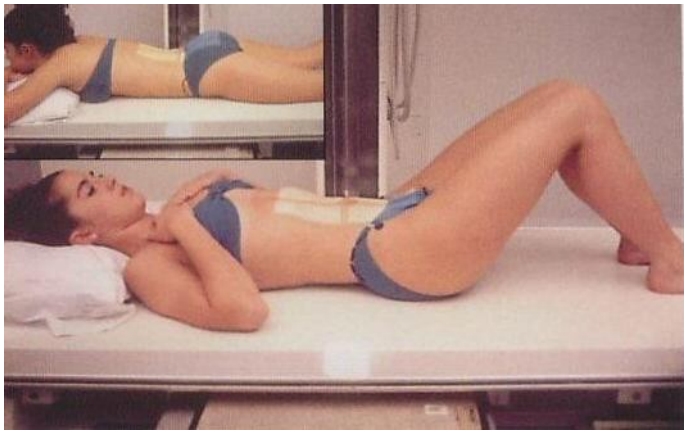

MEDAC

Lateral lumbar

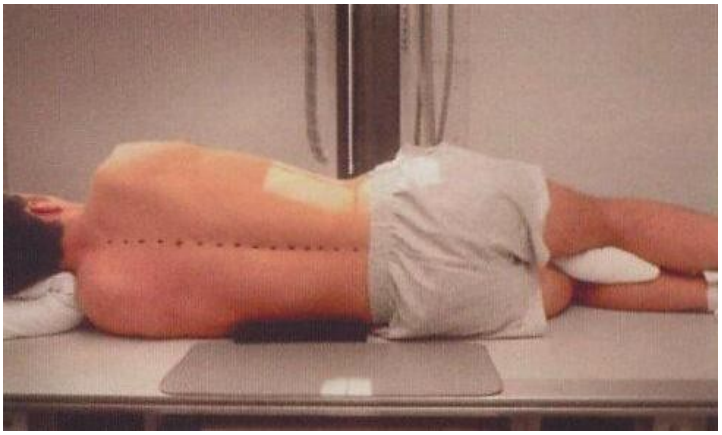

Oblicua anterior lumbar



Oblicua posterior lumbar

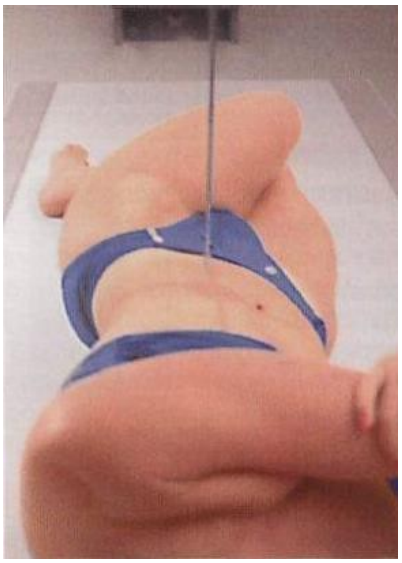

MEDAC

Proyección AP (o PA) con método de Ferguson para escoliosis





Proyección AP (o PA) con inclinación derecha/izquierda para escoliosis





U.D.10. Técnicas de exploración radiológica del sacro y el coxis

Región anatómica	Proyecciones básicas	Proyecciones adicionales
Sacro	AP axial sacro	AP axial L5-S1
	Lateral sacro	
Coxis	AP axial coxis	-
	Lateral coxis	

AP axial sacro

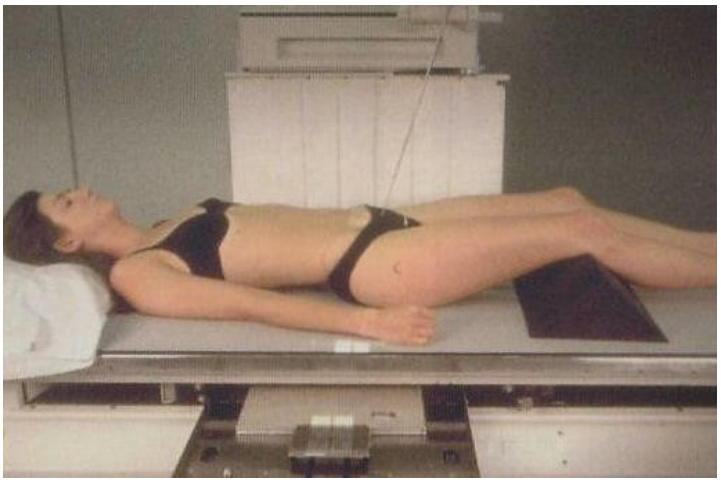

Lateral sacro

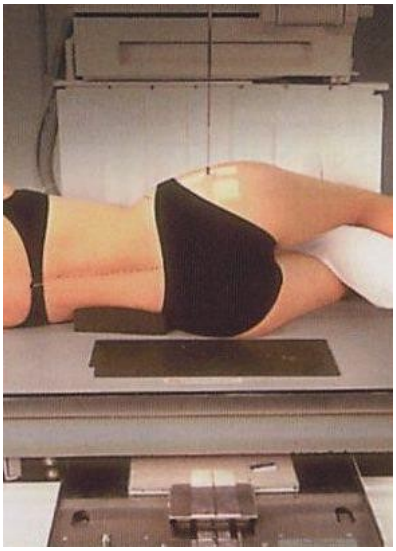



MEDAC

AP axial coxis

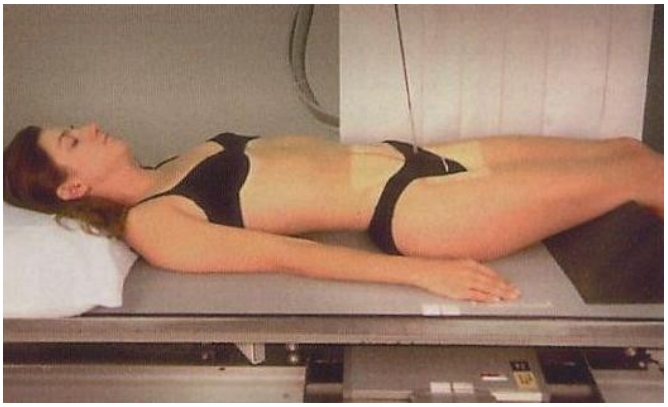

Lateral coxis





AP axial L5-S1

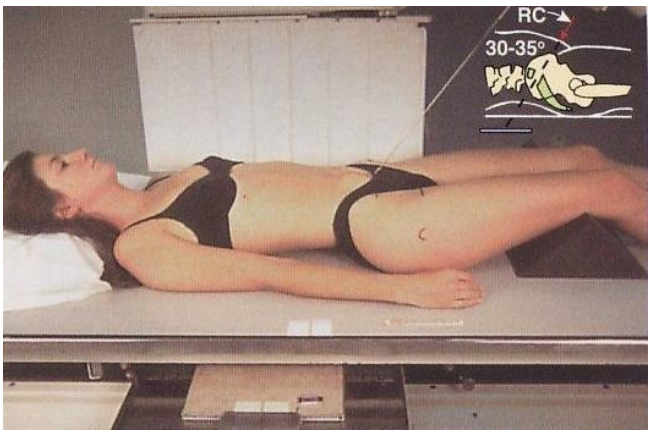

MEDAC

U.D.11. Técnicas de exploración radiológica de tórax

Región anatómica	Proyecciones básicas	Proyecciones adicionales
Tórax	PA tórax (erecto)	AP tórax en lordosis Oblicuas anteriores/posteriores tórax
	Lateral tórax	
Tórax óseo	Oblicua anterior esternón	-
	Lateral esternón	
	AP segmentos posteriores costales	
	PA segmentos anteriores costales	
	Oblicua posterior costal	
	Oblicua anterior costal	

PA tórax (erecto)



Lateral tórax

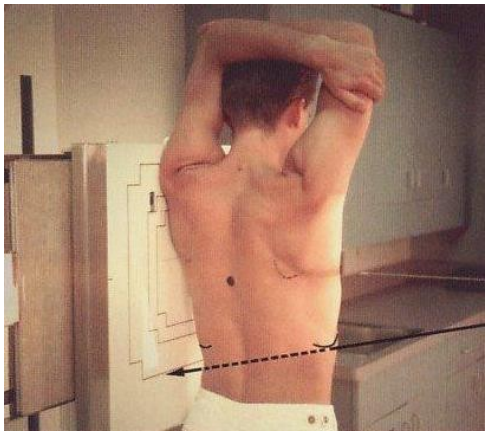

Oblicua anterior esternón



Lateral esternón



AP segmentos posteriores costales

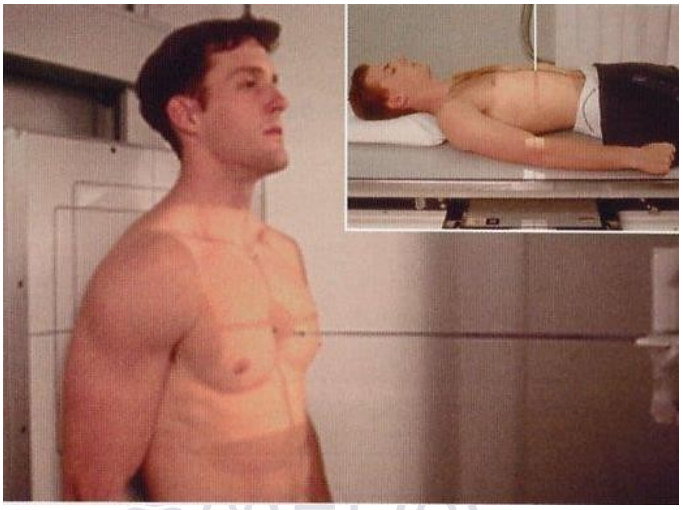

PA segmentos anteriores costales

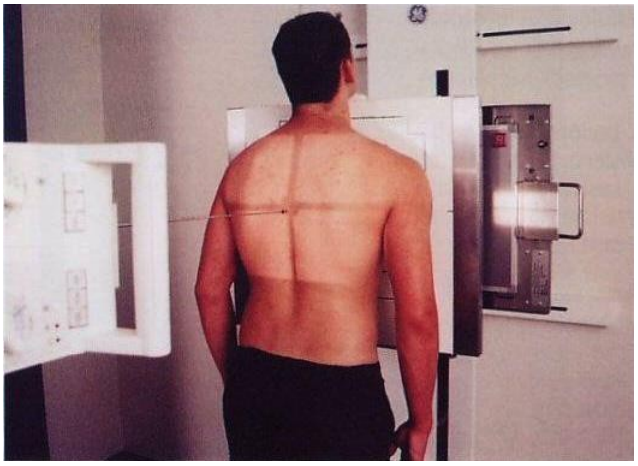

Oblicua posterior costal

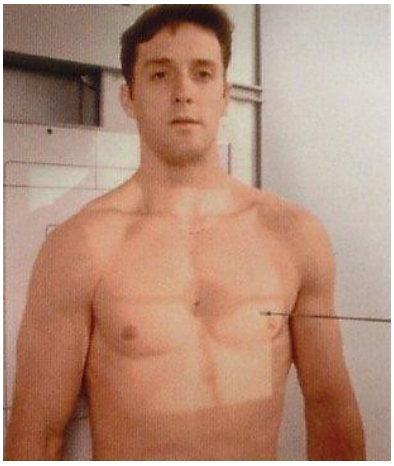

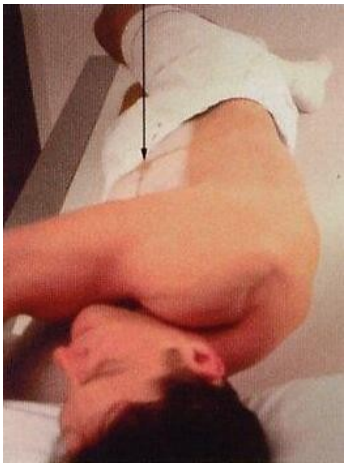

Oblicua anterior costal

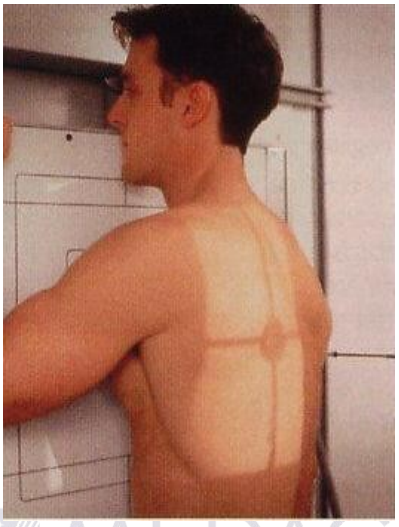

MEDAC

AP tórax en lordosis

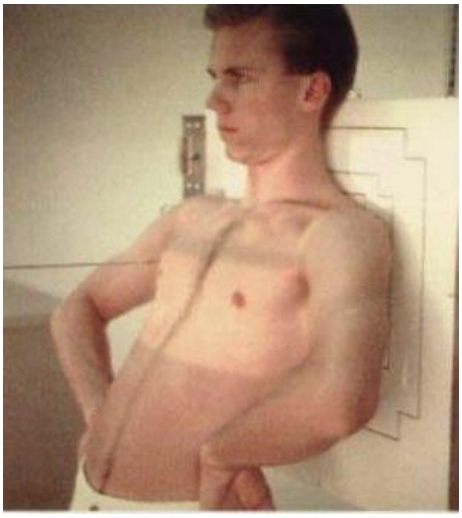



Oblicuas anteriores/posteriores tórax

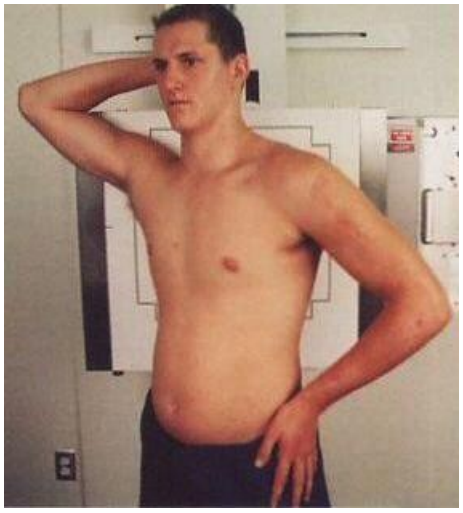

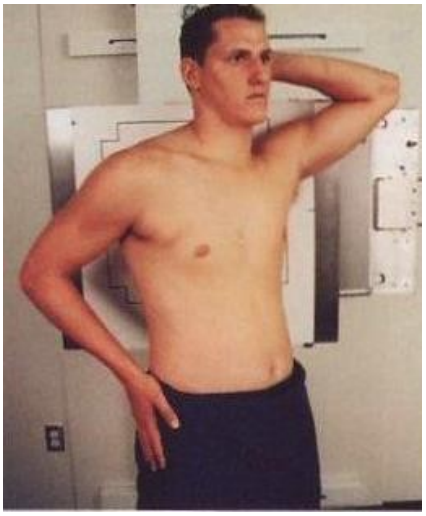

U.D.12. Técnicas de exploración radiológica de abdomen

Región anatómica	Proyecciones básicas	Proyecciones adicionales
Abdomen	AP abdomen (decúbito)	-
	AP abdomen (bipedestación)	
	AP abdomen (decúbito lateral izquierdo con rayo horizontal)	
	Lateral abdomen	

AP abdomen (decúbito)

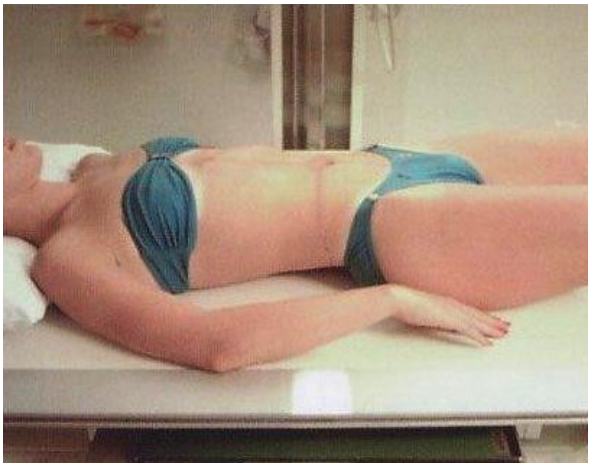

AP abdomen (bipedestación)

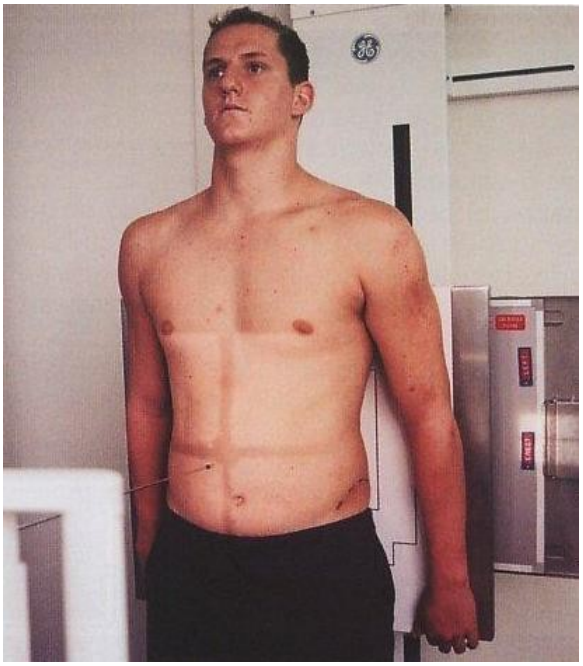

AP abdomen (decúbito lateral izquierdo con rayo horizontal)



Lateral abdomen

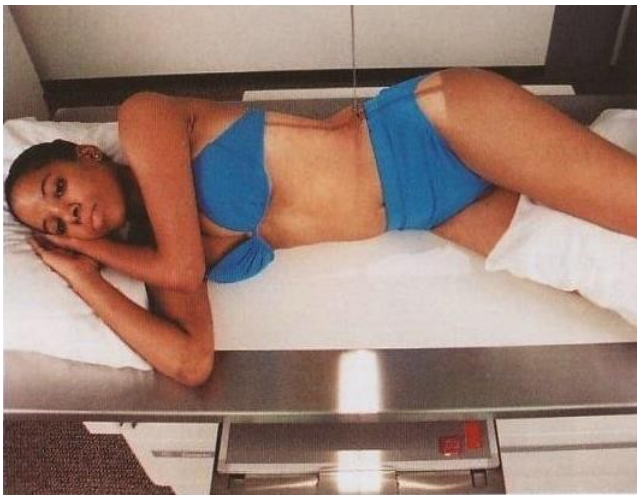

U.D.13. Técnicas de exploración radiológica de la cabeza y el cuello

Región anatómica	Proyecciones básicas	Proyecciones adicionales
Cráneo	Lateral de silla turca	Submentovértice de cráneo (método de Hirtz) Axial PA (método de Haas)
	PA de cráneo (método de Cleaves modificado)	
	Lateral de cráneo	
	Axial AP de cráneo (método de Towne)	
	Axial PA de cráneo (método de Caldwell)	
	Lateral de huesos faciales	
	Parietoacantial de huesos faciales (método de Waters)	

Lateral de silla turca

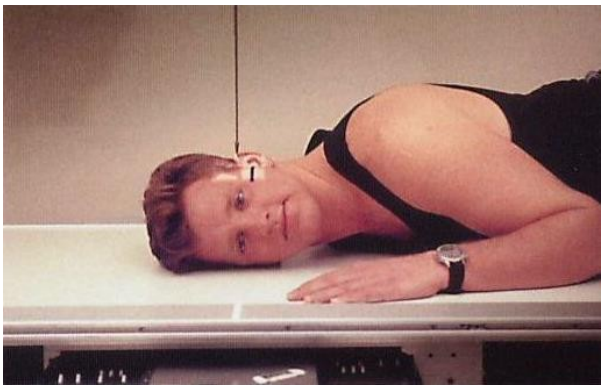

PA de cráneo (método de Cleaves modificado)



Lateral de cráneo



Axial AP de cráneo (método de Towne)

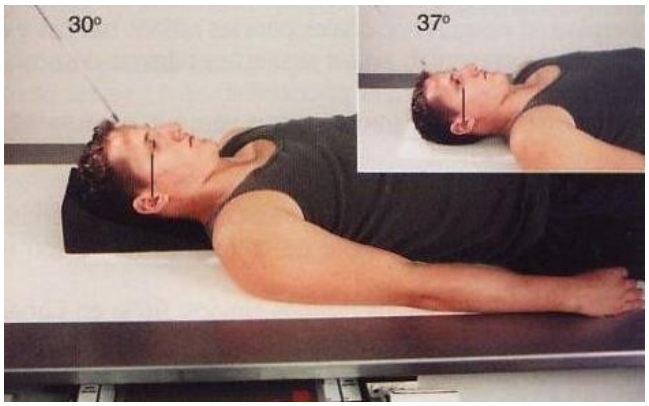

Axial PA de cráneo (método de Caldwell)

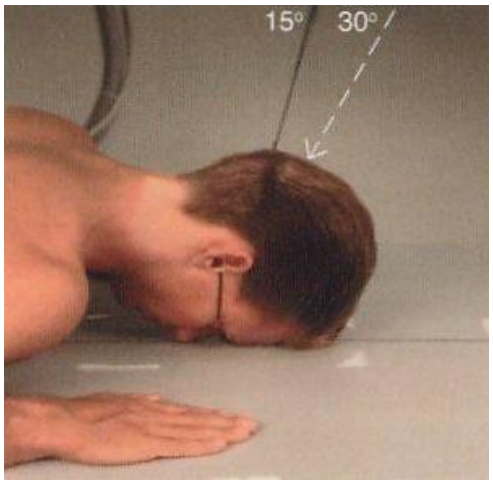

MEDAC

Lateral de huesos faciales





Parietoacantial de huesos faciales (método de Waters)

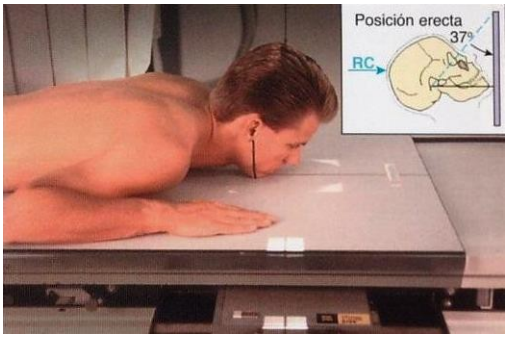

Submentovértice de cráneo (método de Hirtz)

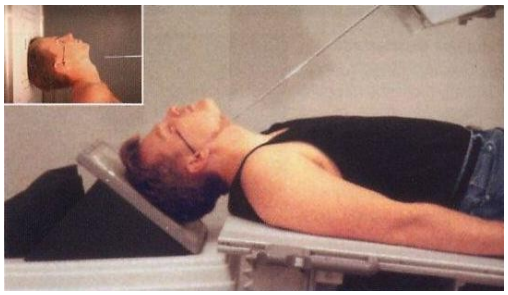

Axial PA (método de Haas)

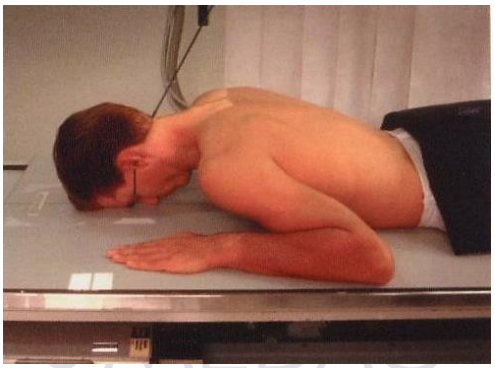

U.D.14. Técnicas de exploración radiológica del cráneo. Nivel facial

Región anatómica	Proyecciones básicas	Proyecciones adicionales
Cráneo	Lateral de huesos nasales	Parietoacantial transoral de senos paranasales (Waters con boca abierta) Parietoacantial de huesos faciales modificada (método de Waters modificado) Superoinferior tangencial (axial) de huesos nasales
	Submentovértice para arcos cigomáticos	
	Inferosuperior oblicua (tangencial) de arcos cigomáticos	
	Axial AP de arcos cigomáticos (método de Towne modificado)	
	Parietorbitaria de forámenes ópticos (método de Reese)	

Lateral de huesos nasales

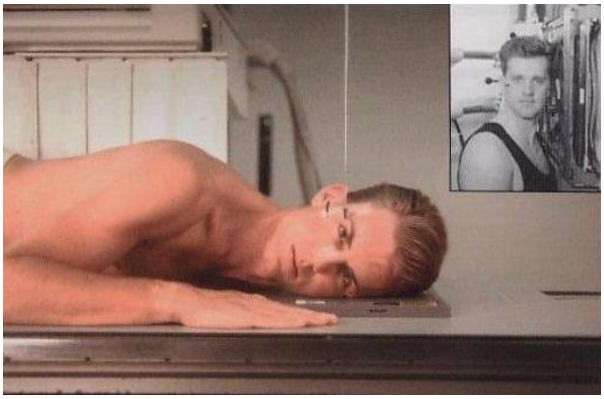

Submentovértice para arcos cigomáticos

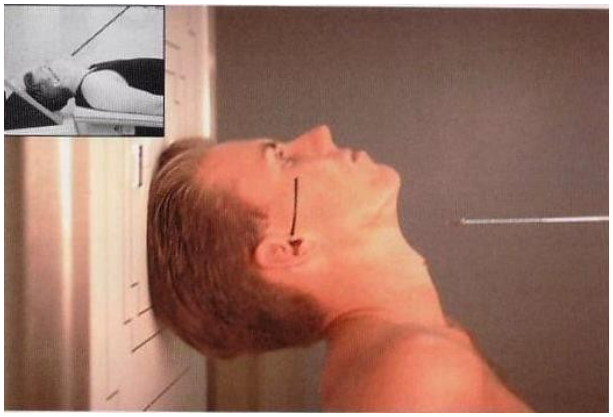

Inferosuperior oblicua (tangencial) de arcos cigomáticos

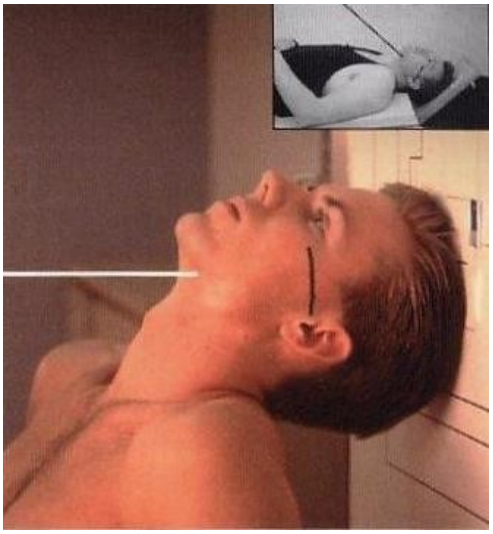

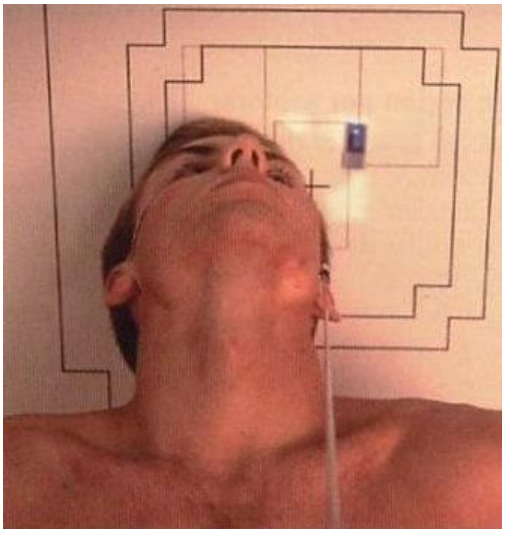

Axial AP de arcos cigomáticos (método de Towne modificado)

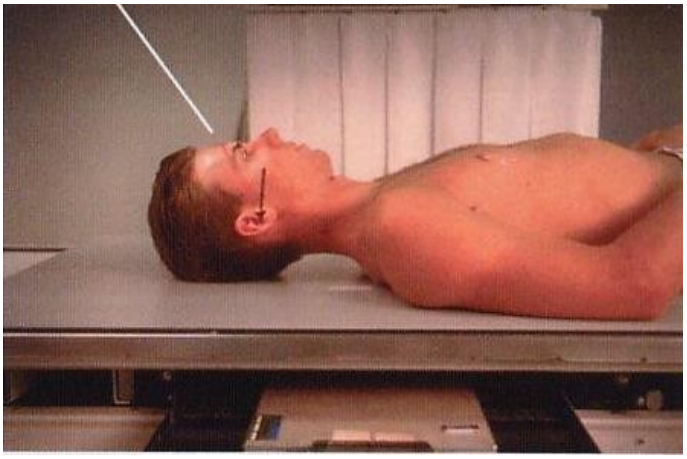

Parietorbitaria de forámenes ópticos (método de Reese)



MEDAC

Parietoacantial transoral de senos paranasales (Waters con boca abierta)



Parietoacantial de huesos faciales modificada (método de Waters modificado)

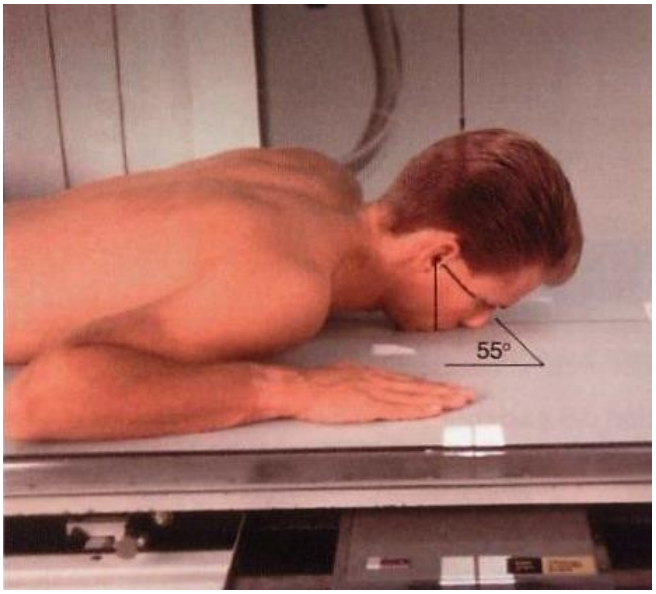

Superoinferior tangencial (axial) de huesos nasales



MEDAC

U.D.15. Técnicas de exploración radiológica de la cabeza. Nivel mandibular

Región anatómica	Proyecciones básicas	Proyecciones adicionales
Cráneo	Axiolateral de mandíbula	Submentovértice de mandíbula Axiolateral de ATM (método de Law modificado) Axiolateral de ATM (método de Schuller)
	Axial AP de mandíbula (método de Towne)	
	Axial AP de ATM (método de Towne modificado)	
	Axiolateral oblicua-perfil posterior de mastoides (método de Stenvers)	

Axiolateral de mandíbula

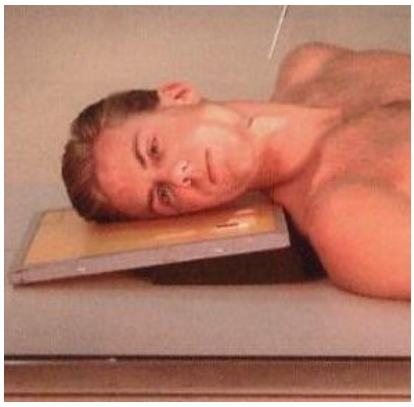



Axial AP de mandíbula (método de Towne)

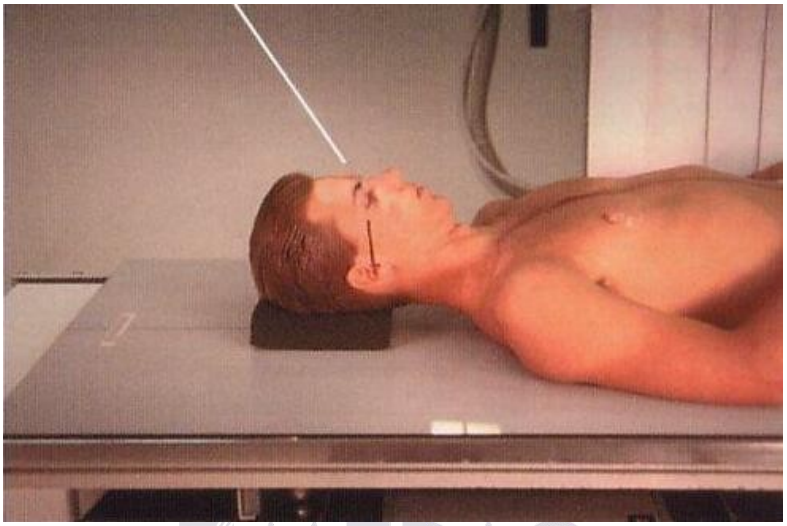

MEDAC

Axial AP de ATM (método de Towne modificado)

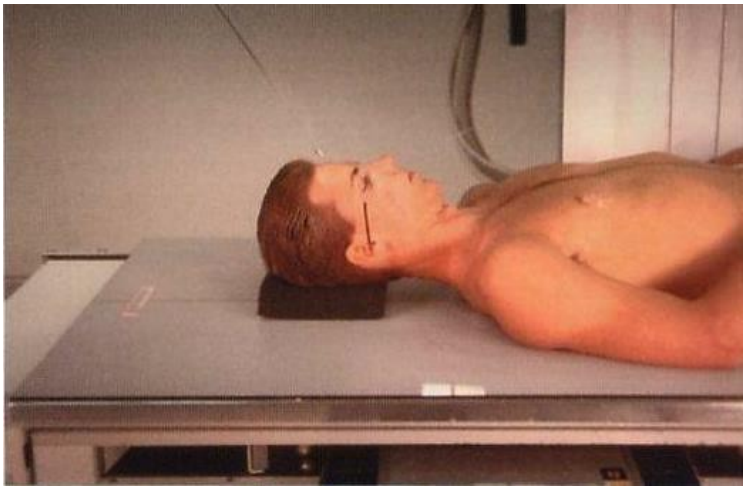

Axiolateral oblicua-perfil posterior de mastoides (método de Stenvers)



Submentovértice de mandíbula

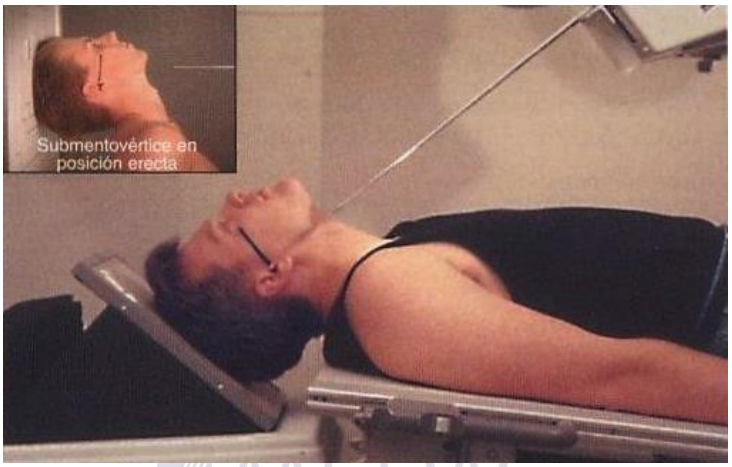

MEDAC

Axiolateral de ATM (método de Law modificado)





Axiolateral de ATM (método de Schuller)

